

Apósito de cianoacrilato PeriAcryl® como auxiliar útil en cirugías de implante

Los cirujanos siempre están buscando maneras de mantener predeciblemente el cierre primario, de reducir la migración de suturas durante el cierre cutáneo de la herida y de mantener las membranas y el material del injerto intactos durante la formación de coágulos y la epitelialización. PeriAcryl® de GluStitch Inc. es un producto que es compatible con estas situaciones quirúrgicas.

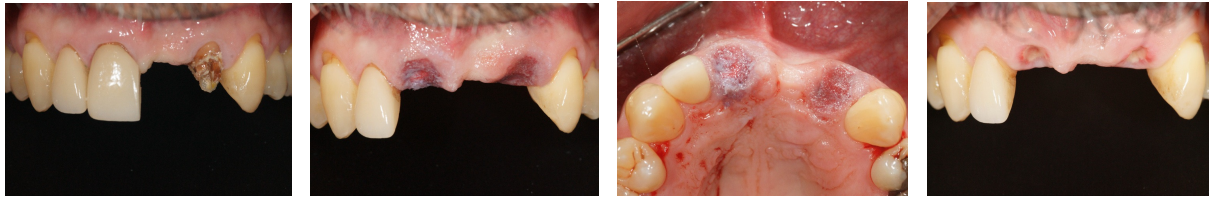
PeriAcryl® es un cianoacrilato que está disponible en dos viscosidades: alta y normal. Puede fijarse al instante mediante la aplicación de una solución salina sobre su superficie. Es compatible biológicamente y está teñido de color violeta para que pueda visualizarse fácilmente en los sitios quirúrgicos.

He observado los mejores resultados al usar PeriAcryl® de manera rutinaria para la colocación de injertos en alvéolos, con o sin colocación inmediata de implantes, y como protección sobre las suturas después del cierre primario libre de tensión.

DESPUÉS DE LA EXTRACCIÓN Y COLOCACIÓN DEL IMPLANTE (UNIÓN SECUNDARIA)

Después de una extracción atraumática, colocación guiada de implante y colocación de injerto en el hueco, se coloca un tapón de colágeno sobre el implante y el injerto. Limpiamos la sangre, la saliva y las partículas sueltas del material del injerto y secamos ligeramente el sitio quirúrgico. Luego, se vierten de 4 a 5 gotas de PeriAcryl® de viscosidad normal en un recipiente desechable y se extraen con una pipeta. Se realiza una colocación selectiva, usando una sola gotita a la vez, por todo el borde del sitio quirúrgico, comenzando desde la parte más alta de la herida y descendiendo hacia el alvéolo. Esto permite que la gravedad ayude a la aplicación. Se puede utilizar un hisopo de algodón empapado en solución salina para fijar el adhesivo, nuevamente comenzando desde la sección más alta de la herida. Una vez que se haya cubierto toda la herida con PeriAcryl®, se puede utilizar una gaza de algodón o un dedo mojado para aplicar una ligera presión y fijar el adhesivo restante en el sitio quirúrgico. No se necesitan suturas en esta situación quirúrgica para ayudar a retener el tapón de colágeno. De tres a cuatro días después de la cirugía, lo que haya

quedado del tapón de colágeno y del PeriAcryl® se habrá exfoliado, y se observará un tejido de granulación que cubre el alvéolo donde se realizó la extracción.



Antes del tratamiento

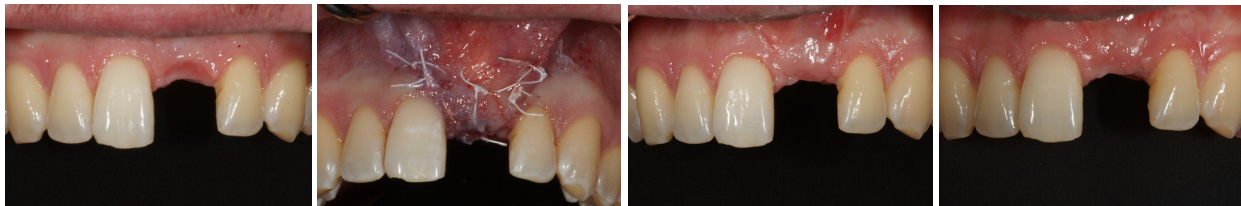Vista facial el día de la cirugía

Vista palatal

Seguimiento tras una semana

APLICACIÓN DURANTE LA UNIÓN PRIMARIA

La cicatrización por intención primaria es un aspecto fundamental de la reconstrucción de tejidos blandos. Este proceso debe llevarse a cabo rápidamente con la menor cantidad de complicaciones para que sea exitoso. Una vez que dos superficies de la herida se hayan aproximado adecuadamente con suturas libres de tensión y se hayan estabilizado con suturas de respaldo, se puede aplicar PeriAcryl® como sello secundario para proteger el tejido blando de la cirugía. Esta capa de adhesivo ayuda a minimizar la infiltración de bacterias, mejora el cierre de la herida y minimiza la migración de suturas. Notará que, de cinco a diez días después de la cirugía, tal vez haya una pequeña cantidad de PeriAcryl® aún adherida a las suturas. En este caso, debe retirarse para permitir que el tejido de granulación madure y que el tejido blando se fortalezca.



Antes de la cirugía

Día de la cirugía

Seguimiento tras dos semanas y retiro de suturas

Seguimiento tras un mes

Pensamos que hay otras aplicaciones más complejas para PeriAcryl®, como en la colocación de implantes dérmicos, del tejido conectivo y gingivales libres (en los sitios de donación y de recepción), así como en cirugías de alargamiento para coronas con varias unidades. Usar PeriAcryl® como auxiliar en las técnicas convencionales de cierre de heridas ofrece una ventaja para la cicatrización y para la atención al paciente a largo plazo.



Dr. Kendall James

DMD (odontólogo), CERT PROS (certificado en prostodoncia),
FRCD(C) (miembro del Colegio Real de Dentistas de Canadá)
IMPERIO DENTAL GROUP
North Vancouver, Canadá.