

MACIEJ ŻAROW

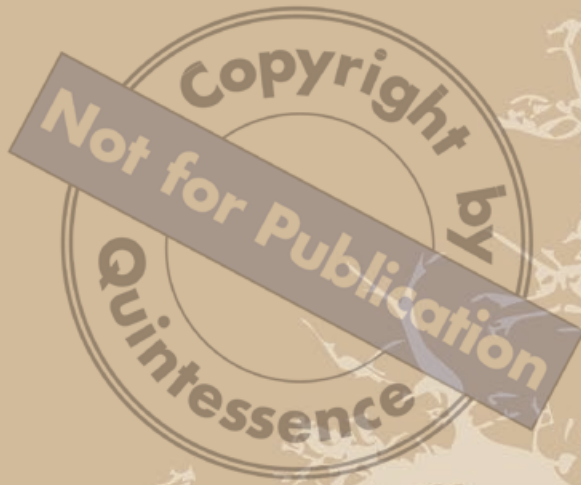SUAUTORI:

CAMILLO D'ARCANGELO

LUIS ANTONIO FELIPPE

GIANLUCA PANIZ

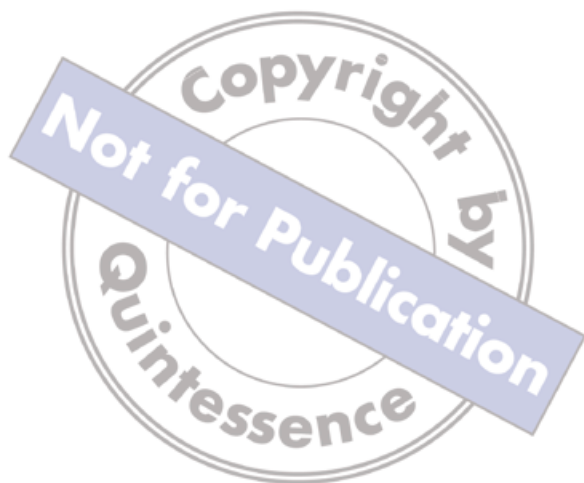GAETANO PAOLONE



POSTENDODONTSKA OPSKRBA ZUBI



V O D I Č Z A K L I N I Č A R E



POSTENDODONTSKA OPSKRBA ZUBI

V O D I Č Z A K L I N I Č A R E



M A C I E J Ż A R O W

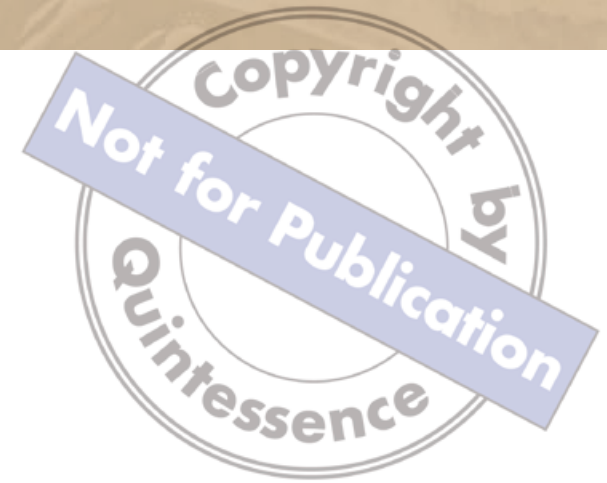SUAUTORI:
CAMILLO D'ARCANGELO
LUIS ANTONIO FELIPPE
GIANLUCA PANIZ
GAETANO PAOLONE

POSTENDODONTSKA OPSKRBA ZUBI

V O D I Č Z A K L I N I Č A R E

 **QUINTESSENCE PUBLISHING**
HRVATSKA

Berlin, Barcelona, Chicago, Istanbul, London, Milano, Moskva, New Delhi,
Pariz, Prag, São Paulo, Seoul, Singapur, Tokio, Varšava



Nakladnik: Media ogled d.o.o.
Za nakladnika: mr. sc. Nives Škara
Urednica biblioteke: Sandra Dumančić
Urednica hrvatskog izdanja i prijevod: doc. dr. sc. Slađana Milardović Ortolan
Recenzenti: prof. dr. sc. Ketij Mehulić, doc. dr. sc. Anja Baraba
Lektura: Antonija Vidović, prof.
Grafički urednik: Krunoslav Vilček
Tisak: Printera d.o.o., Sveta Nedelja, 2018.

Naslov izvornog izdanja: "EndoProtetyka. Przewodnik dla Praktyki"
Quintessence Publishing Polska
© 2017 Wydawnictwo Kwintesencja

Sva prava pridržana. Ova knjiga ili bilo koji njezin dio ne smiju se reproducirati, pohranjivati u sustavu za pretraživanje ili se prenositi u bilo kojem drugom obliku ili na bilo koji način, elektronički, mehanički, fotokopiranjem ili na drugi način, bez prethodnog pisanog dopuštenja izdavača.

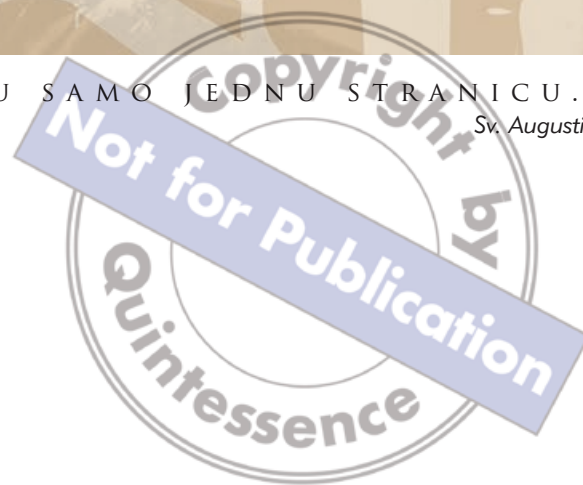
ISBN 978-83-85700-90-6

CIP zapis je dostupan u računalnome katalogu Nacionalne i sveučilišne knjižnice u Zagrebu pod brojem 000976880.

ISBN 978-953-7862-12-1

“SVIJET JE KNJIGA, A ONI KOJI NE PUTUJU, ČITAJU SAMO JEDNU STRANICU.”

Sv. Augustin

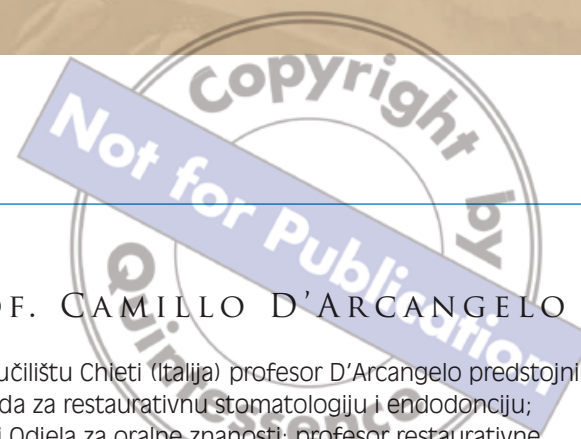

SUPRUZI MAGDALENI I NAŠEM
MALOM SINU MACIUSU
ZA NJIHOVU LJUBAV I
RAZUMIJEVANJE

RODITELJIMA URSZULI I
ANDRZEJU ZA NJIHOVU
BEZUVJETNU POTPORU



O A U T O R I M A



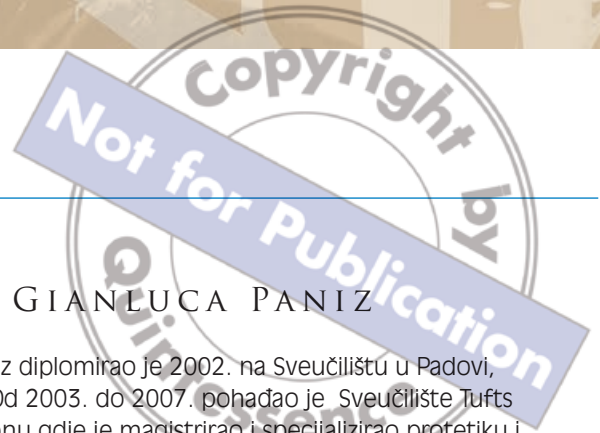DR. SC. MACIEJ ŻAROW,
DR. MED. DENT.

Dr. Żarow diplomirao je na Sveučilištu Semmelweis u Budimpešti 1995. Od 1998. do 2005. podučavao je na Sveučilištu Jagiellonian u Krakovu, gdje je 2002. obranio doktorat. Godine 2005. završio je specijalizaciju iz endodoncije. Suautor je više od 50 radova objavljenih na poljskom jeziku i u međunarodnim časopisima. Godine 2003. dobio je stipendiju za posjet IADR kongresu u Göteborgu. Bio je u počasnim posjetima sveučilištima u Manchesteru i Leedsu. Od 2012. glavni je urednik časopisa na poljskom jeziku *Medycyna Praktyczna - Stomatologia*. Dr. Żarow drži predavanja u Poljskoj i drugim zemljama. Predavao je kao gostujući profesor na Sveučilištu Chieti (Italija) 2015. – 2016. i u poslijediplomskoj nastavi u sklopu kolegija o estetskoj stomatologiji na Međunarodnom sveučilištu Katalonije u Barceloni (2012. – 2016.). Vodi privatnu stomatološku ordinaciju (osnovanu 1999.) kao i centar za poslijediplomski studij u Krakovu, Poljska.



PROF. CAMILLO D'ARCANGELO

Na Sveučilištu Chieti (Italija) profesor D'Arcangelo predstojnik je Zavoda za restaurativnu stomatologiju i endodonciju; voditelj Odjela za oralne znanosti; profesor restaurativne dentalne medicine na poslijediplomskom studiju; direktor poslijediplomskog studija estetske minimalno invazivne dentalne medicine. Također je član znanstvenog odbora časopisa *Italian Journal of Endodontics* i recenzent časopisa *Journal of Adhesive Dentistry*, *Indian Journal of Dental Research*, *Journal of Applied Oral Science* i *International Journal of Endodontics*. Član je odbora Talijanskog društva za konzervativnu dentalnu medicinu i aktivni član Talijanskog društva za endodonciju. Autor je više od stotinu radova, usredotočenih prije svega na vlaknasto ojačane nadogradnje i kompozitne materijale. Prof. D'Arcangelo također vodi privatnu ordinaciju u Pescari, Italija.



DR. LUIS ANTONIO FELIPPE

Godine 1990. dr. Felipe diplomirao je na Saveznom sveučilištu Santa Catarina (UFSC), Brazil. Godine 1994. završio je specijalizaciju iz restaurativne dentalne medicine, a zatim je magistrirao na UFSC-u (2002.), gdje je radio kao docent na Odjelu za dentalnu medicinu, Zavodu za restaurativnu dentalnu medicinu, na čelu s profesorom Luizom Narcisom Baratierijem. Nakon deset godina dr. Felipe napustio je UFSC i prešao na Institut Proffel, gdje vodi tečajeve usmjerene na estetsku dentalnu medicinu i okluzijsku rehabilitaciju. Sudjelovao je kao predavač na više od 500 tečajeva u sklopu kongresa, konferencija, izložbi i na sveučilištima kao gostujući profesor. Autor je knjige *Kompozitni materijali – evolucija*, objavljene u Brazilu 2010.



DR. GIANLUCA PANIZ

Dr. Paniz diplomirao je 2002. na Sveučilištu u Padovi, Italija. Od 2003. do 2007. pohađao je Sveučilište Tufts u Bostonu gdje je magistrirao i specijalizirao protetiku i estetsku stomatologiju. Docent je na Zavodu za protetiku na Sveučilištu Tufts i gostujući profesor na Zavodu za implantologiju na Sveučilištu u Padovi. Član je Američkog odbora za protetiku, Američkog koledža za protetiku, Talijanske akademije za protetsku stomatologiju, aktivni član Talijanske akademije za estetsku stomatologiju i predsjednik Znanstvenog odbora Talijanskog društva za oseointegraciju. U Padovi vodi privatnu ordinaciju dentalne medicine.

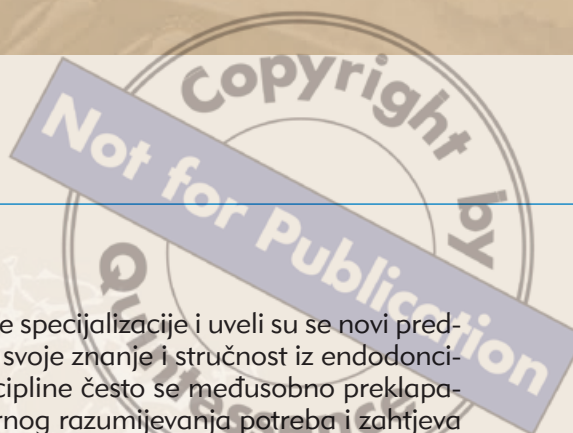


DR. GAETANO PAOLONE

Dr. Paolone diplomirao je na Stomatološkom fakultetu Sveučilišta Sacro Cuore (Rim) 1996. Profesor je restaurativne dentalne medicine na Sveučilištu Vita-Salute San Raffaele u Milanu, Italija te aktivni član Talijanske akademije za restaurativnu dentalnu medicinu, Talijanske akademije za estetsku stomatologiju i Talijanske akademije za mikroskopiju u stomatologiji. Vodi privatnu ordinaciju u Rimu, specijaliziranu za estetsku i restaurativnu dentalnu medicinu. Međunarodni je predavač na znanstvenim skupovima.



U V O D N A R I J E Č



U posljednjih nekoliko godina dentalna medicina brzo se razvijala. Nastale su različite specijalizacije i uveli su se novi predmeti na poslijediplomskim studijima. Mnogi doktori dentalne medicine proširili su svoje znanje i stručnost iz endodoncije, estetske dentalne medicine, parodontologije i implantologije. Međutim, te discipline često se međusobno preklapaju. Stoga je danas teško osigurati učinkovito liječenje bez širokoga interdisciplinarnog razumijevanja potreba i zahtjeva pacijenata. Osim toga, zahvaljujući stalnom razvoju medicinske tehnologije, na raspolaganju nam je sve naprednija oprema i veći raspon terapijskih mogućnosti, zahvaljujući čemu se osjećamo sigurnije u svojim ordinacijama.

Ipak, važno je zapamtiti da tehnologija samo olakšava naš rad te kada su u pitanju važne kliničke odluke, i dalje smo sami i moramo se osloniti na svoje znanje, iskustvo i medicinsku intuiciju, eventualno uz savjetovanje s kolegama. Na primjer, činjenica da se koristimo mikroskopima ne čini nas stručnjacima za endodonciju...

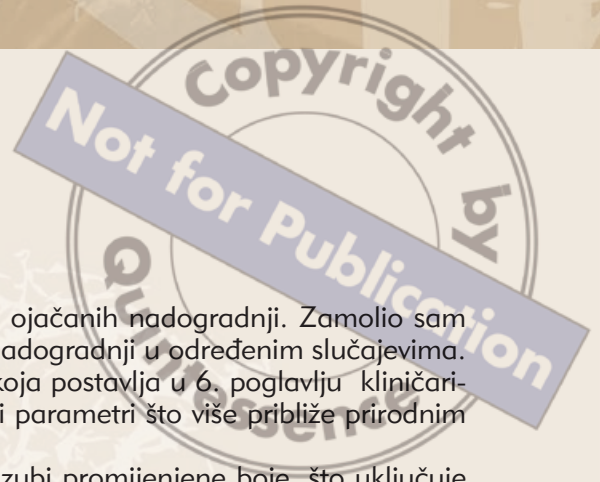Suvremena endodoncija ne zahtijeva samo tehničke vještine u endodontskom liječenju, već i sposobnost procjene određenog slučaja i pravilnog donošenja odluka, kao što su sljedeće:

- Treba li se odlučiti za reviziju endodontskog liječenja ili je izbjegavati?
- Treba li pokušati reviziju u dvojbenim slučajevima ili se odlučiti za vađenje i ugradnju implantata?
- Kako restaurirati endodontski liječene stražnje zube: direktnim ili indirektnim kompozitnim ispunima ili možda krunicama?
- Kako postupati s endodontski liječenim zubima koji su promijenili boju?
- Kada upotrijebiti vlaknasto ojačane nadogradnje?
- Treba li se endodontski liječeni prednji zub jednostavno nadograditi kompozitom, može li se izraditi keramička ljuska ili je čak potrebna krunica?

Ta pitanja muče mnoge kliničare jer se većina nas mora rutinski baviti endodontskim liječenjima i restaurativnim postupcima.

Cilj je ove knjige pomoći kliničarima u donošenju prave odluke, koja je često povezana s teškim izborima. Knjiga je podijeljena u deset poglavlja s naglaskom na brojne probleme koji se javljaju na endodontski liječenim zubima. Svako poglavlje uključuje uvod, obogaćen činjenicama iz svjetske literature o toj temi, zajedno s opsežnim, detaljno ilustriranim praktičnim dijelom. Također smo uključili popise postupaka za metode prikazane u knjizi kao i mnoge od naših kliničkih slučajeva za ilustraciju tijeka terapije i postupaka.

Uz mene su na knjizi radila četiri izvanredna stručnjaka. Svi oni imaju reputaciju kao ugledni učitelji i edukatori, koju su stekli na temelju svojeg iskustva u poučavanju na praktičnim tečajevima.



Prof. Camillo D'Arcangelo veliki je autoritet s bogatim iskustvom u istraživanju vlaknasto ojačanih nadogradnji. Zamolio sam ga da napiše 3. poglavlje jer sam htio olakšati kliničarima razumijevanje važnosti korištenja nadogradnji u određenim slučajevima.

Dr. Gaetano Paolone izvrstan je kliničar i član istraživačke skupine Style Italiano. Pravila koja postavlja u 6. poglavlju kliničarima služi kao vodič za izradu predvidljivih prednjih restauracija tako da se estetski i funkcijski parametri što više približe prirodnim zubima.

Dr. Luis Antonio Felipe, autor 9. poglavlja, opisuje malo drugačiju tehniku restauracije zubi promijenjene boje, što uključuje korištenje materijala za prikrivanje umjesto unutarnjeg izbjeljivanja. Uvjeren sam da je važno uključiti opis te tehnike u knjigu zbog problema s kojima se kliničari često susreću sa zubima koji su otporni na unutarnje izbjeljivanje.

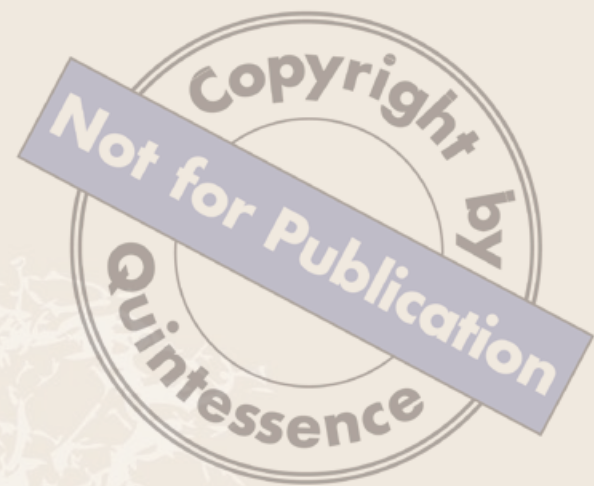U 10. poglavlju Gianluca Paniz daje vrlo poučan prikaz kriterija za donošenje odluke između endodontskog liječenja i ugradnje implantata. Dotiče vrlo važan problem i kliničarima daje praktične savjete. Također objašnjava zašto danas široko rasprostranjeno mišljenje da su implantati "bolji zubi" ne mora uvijek biti točno.

Knjigu je napisalo pet kliničara i namijenjena je kliničarima. Siguran sam da će svi koji se bave endodoncijom, restaurativnom dentalnom medicinom i implantologijom ovu knjigu smatrati vrlo informativnom u svakodnevnoj praksi i da će drukčije pristupiti pitanju izvaditi zub ili ne.

Knjiga je također prilagođena studentima koji će pronaći brojne fotografije korisne za bolje razumijevanje kliničke prakse u slučajevima endodontski liječenih zubi.

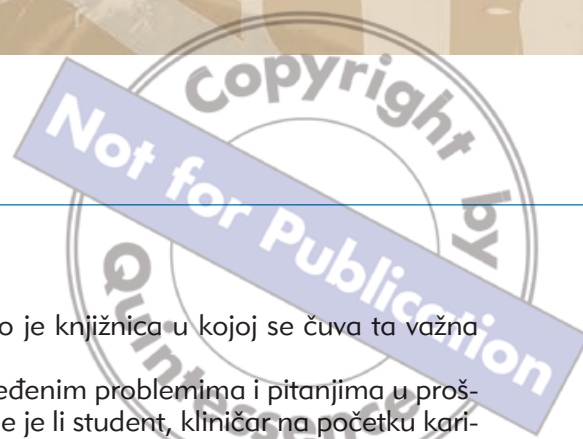Želim dodati da svi autori dijele jednu filozofiju - daju prednost minimalno invazivnoj dentalnoj medicini koja se temelji na adheziji, tj. lijepljenju restaurativnih materijala na tvrdo zubno tkivo s ciljem jačanja, a ne oslabljivanja zuba. Ta se filozofija može savršeno sažeti riječima Alfreda Einsteina: "Učinite sve što je moguće jednostavnijim, ali ne jednostavnijim od toga."

Maciej Żarow
Krakov, 2017.





P R E D G O V O R



S ljedeća je misao na umu kad čitate Maciejovu knjigu: “To nije knjiga koja je važna, to je knjižnica u kojoj se čuva ta važna knjiga.”

Čitatelji pažljivo odabiru knjige o kliničkoj praksi koje žele pročitati, čak i ako se o određenim problemima i pitanjima u prošlosti već mnogo puta raspravljalo. Izbor ovisi o iskustvu čitatelja u kliničkoj praksi, o tome je li student, kliničar na početku karijere ili specijalist. To također ovisi o korisnosti teksta, tj. u kolikoj će se mjeri pokazati korisnim u produbljivanju znanja čitatelja.

Knjiga rješava ključna pitanja naše struke na jedinstven i originalan način. Nakon čitanja pitanja i odgovora o kojima se raspravlja u svakom poglavlju, čitatelj uči “kada što učiniti”, tj. što treba učiniti kada se suoči s teškim odlukama koje treba donijeti ako želimo ispuniti očekivanja i zadovoljiti potrebe suvremenih pacijenata.

Dr. Żarow uspio je napisati knjigu za sve vrste čitatelja. Studentima će pomoći da prošire znanje i pripreme se za svoju struku. Doktorima dentalne medicine daje potvrdu odluka koje donose. A specijalistima će pomoći da poprave male detalje koji su im potrebni da usavrše svoje metode i tehnike liječenja.

Potaknut straću i znatiželjom za probleme prikazane u knjizi, Maciej je odlučio surađivati s različitim stručnjacima. Njegova je misao vodilja rješavanje svakodnevnih kliničkih problema jednostavnim, ali dosljednim i rigorozno provedenim metodama. Ideja je stvoriti vodič korak po korak koji daje prikaz različitih faza u odabranim kliničkim situacijama, različitih materijala koji se primjenjuju u skladu s načelima dentalne medicine te transparentnih i suvremenih postupaka.


Ovo nije samo knjiga za čitanje ili pregledavanje, već za naš svakodnevni rad, vodič kroz našu struku.

Dakle, ako ju odlučite kupiti, nemojte da stoji zaboravljena na polici jer nedvojbeno je da će obogatiti vaš profesionalni život i pomoći vam u usavršavanju vještina.

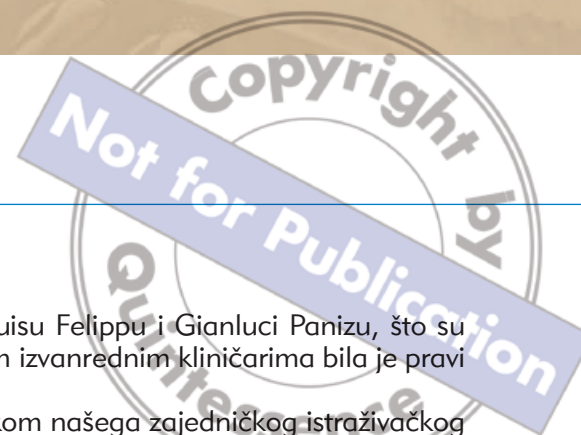Ova knjiga vas neće razočarati.

Walter Devoto
privatna ordinacija Sestri Levante, Italija
gostujući profesor na sveučilištima u Sieni, Marseilleu i Barceloni

Angelo Putignano
predstojnik Zavoda za restaurativnu dentalnu medicinu i endodonciju,
Stomatološki fakultet Sveučilišta Polytechnic Marche-Ancona, Italija



Z A H V A L A



Iznad svega zahvaljujem četvorici suautora, Camillu D’Arcangelu, Gaetanu Paolonu, Luisu Felippu i Gianluci Panizu, što su prihvatili napisati odabrana poglavlja za knjigu. Mogućnost suradnje i savjetovanja s ovim izvanrednim kliničarima bila je pravi užitek i istovremeno iskustvo učenja.

Zahvalan sam i prof. Jerzyju Krupinskom za iskustvo koje sam stekao kod njega, tijekom našega zajedničkog istraživačkog i nastavnčkog rada na Institutu za preddiplomski studij konzervativne dentalne medicine na Medicinskom fakultetu Sveučilišta Jagiellonian, kao i na poslijediplomskim kolegijima na kojima smo surađivali u Krakovu više od deset godina. Naš profesionalni odnos pokazao se neprocjenjivim.

Također sam zahvalan profesorici Zbigniew Jańczuk, profesorici Halini Pawlicki i profesoru Stanislawu Suliborskom na korisnim primjedbama i komentarima. Ta su me istaknuta imena poljske dentalne medicine uvijek nadahnjivala tijekom profesionalne karijere.

Posebno zahvaljujem i svojim bliskim prijateljima, dr. Marcu Nicastromu iz Rima, dr. Walteru Devotu iz Genove i dr. Marcu Martignioniju iz Rima, koji su mi pomogli razvijati praktične vještine u estetskoj dentalnoj medicini.

Također dugujem veliko hvala svim kolegama iz klinike Dentist u Krakovu – bila mi je izrazita čast voditi tako blisko povezan i visokokvalificiran tim. Samo timskim radom možemo liječiti toliko različitih slučajeva i prikupiti relevantne podatke za ovakvu knjigu. Također bih volio zahvaliti svojim pomoćnicima: Anni Rymanowskoj i Beati Klimeckoj na njihovu napornom radu u sastavljanju popisa literature koja je korištena u knjizi, te kolegi Piotru Toborowiczu za mnoge fotografije koje je snimio tijekom našeg rada.

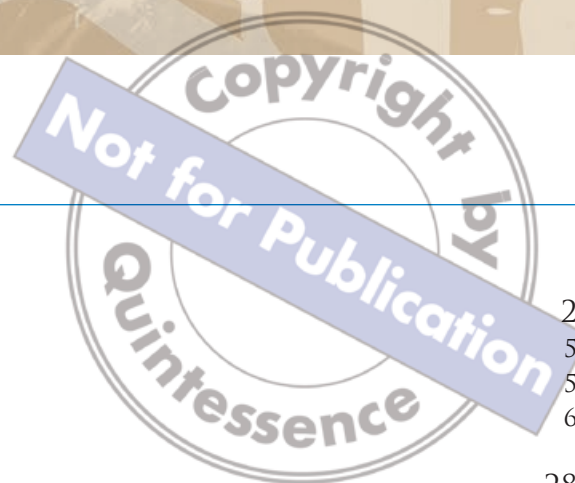Zahvaljujem i ljubaznim i velikodušnim kolegama koji su surađivali s našom klinikom – parodontologu dr. Witoldu Jurczyńskiju i implantologu dr. Nicolasu Hahnu za suradnju na određenim slučajevima te redovitu i produktivnu razmjenu mišljenja.

Zahvalan sam i dentalnim tehničarima bez kojih ne bih mogao izrađivati indirektna nadomjeske: Francu Ferrettiju, Arturu Nygi, Romanu Fraczeku, Ryou Miwi, Katarzyni Maryniak i Stefanu Bunivi.

Zahvalan sam i uredništvu Wydawnictwo Kwintesencje za vrijedne doprinose tijekom uređivanja knjige i vizualnog nadahnuća, što je rezultiralo objavljivanjem u ovom obliku.

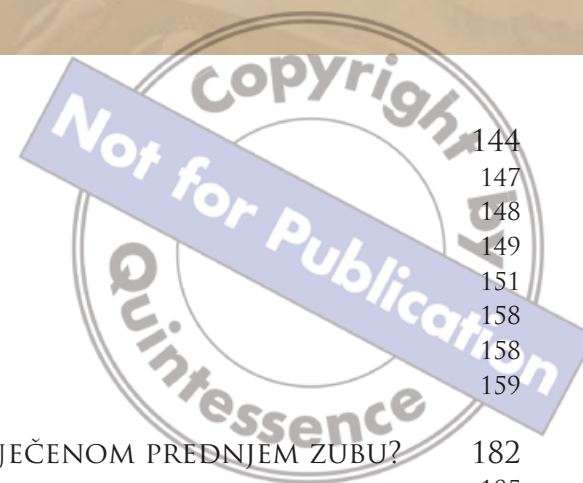


S A D R Ž A J

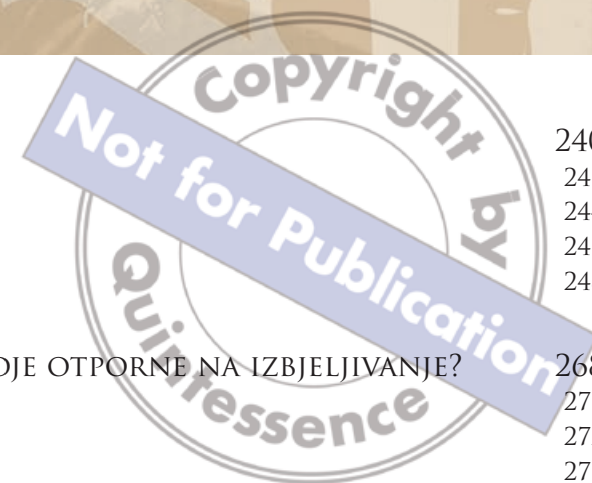

1. JESU LI ENDODONTSKI LIJEČENI ZUBI PODLOŽNIJI LOMOVIMA OD VITALNIH ZUBI?	2
1.1. UZROCI GUBITKA ENDODONTSKI LIJEČENIH ZUBI	5
1.2. MEHANIČKA OTPORNOST ENDODONTSKI LIJEČENIH ZUBI	5
1.3. PUKOTINE ZUBI I LONGITUDINALNI LOMOVI	6
2. KADA SE ODLUČITI ZA REVIZIJU ENDODONTSKOG LIJEČENJA I KAKO JE PROVESTI?	28
2.1. UVOD	31
2.2. DIJAGNOSTIČKI PROBLEMI POVEZANI S NEUSPJEHOM ENDODONTSKOG LIJEČENJA	31
2.3. PLANIRANJE TERAPIJE	32
2.4. NEKIRURŠKA ENDODONTSKA REVIZIJA: POSTUPAK	40
2.5. PERFORACIJE	67
2.6. ZAVRŠNA INSTRUMENTACIJA I PUNJENJE KANALA	68
2.7. ISPIRANJE I DEZINFEKCIJA KANALA	69
2.8. PUNJENJE KANALA VERTIKALNOM KONDENZACIJOM TOPLE GUTAPERKE	71
3. KADA KORISTITI VLAKNASTO OJAČANE KOMPOZITNE NADOGRAĐNJE NA ENDODONTSKI LIJEČENIM ZUBIMA?	80
3.1. CILJEVI SUVREMENE ENDODONCIJE	83
3.2. MATERIJALI I TEHNIKE U POSTENDODONTSKOJ OPSKRBI ZUBI	83
3.3. VLAKNASTO OJAČANE KOMPOZITNE NADOGRAĐNJE	86
4. KAKO ENDODONTSKI LIJEČENE ZUBE PRIPREMITI ZA INDIREKTNE NADOMJESKE?	98
4.1. KOMPOZITNI ISPUNI	101
4.2. INDIREKTNI NADOMJESCI	103
4.3. PROCJENA KVALITETE ENDODONTSKE TERAPIJE	108
4.4. NADOGRAĐNJA KRUNSKOG DIJELA ZUBA PRIJE BRUŠENJA ZA INDIREKTNE NADOMJESKE	110
4.5. INLEJ, ONLEJ ILI OVERLEJ? TREBA LI PREKRITI KVRŽICE?	113
4.6. TERAPIJSKI POSTUPCI	119

5. KAKO IZBIJELITI ZUBE KOJI SU PROMIJENILI BOJU?	144
5.1. UVOD	147
5.2. IZBJELJIVANJE VITALNIH ZUBI	148
5.3. IZBJELJIVANJE ENDODONTSKI LIJEČENIH ZUBI	149
5.4. MODIFICIRANA TEHNIKA UNUTARNJEG IZBJELJIVANJA	151
5.5. POTENCIJALNI NEGATIVNI UČINAK IZBJELJIVANJA NE RESTAURACIJU	158
5.6. TRAJNOST UČINKA UNUTARNJEG IZBJELJIVANJA	158
5.7. DRUGE TEHNIKE IZBJELJIVANJA	159
6. KAKO IZRADITI ESTETSKU RESTAURACIJU DIREKTNOM TEHNIKOM NA ENDODONTSKI LIJEČENOM PREDNJEM ZUBU?	182
6.1. UVOD	185
6.2. NADOGRADNJE	185
6.3. BOJA I OBLIK	187
6.4. PREPARACIJA ZUBA	187
6.5. POVRŠINA RESTAURACIJE	187
6.7. SAVJETI I KONTROLA BOJE KOD AVITALNIH ZUBI	201
6.8. ZAKLJUČAK	201
7. MOGU LI SE KERAMIČKE LJUSKE IZRADITI NA ENDODONTSKI LIJEČENIM ZUBIMA?	204
7.1. UVOD	207
7.2. KLINIČKI USPJEH S KERAMIČKIM LJUSKAMA	207
7.3. PRAVILO MINIMALNO INVAZIVNE PREPARACIJE	207
7.4. ODREĐIVANJE PRAVILNOG POLOŽAJA INCIZALNOG BRIDA GORNJIH SREDIŠNJIH SJEKUTIĆA	212
7.5. REGISTRACIJA OBRAZIM LUKOM	212
7.6. SUPRAGINGIVNA ILI EPIGINGIVNA PREPARACIJA	212
7.7. KERAMIČKE LJUSKE NA ENDODONTSKI LIJEČENIM ZUBIMA	214
7.8. ODABIR KERAMIČKOG SUSTAVA	216
7.9. TERAPIJSKI POSTUPCI	216
7.10. KERAMIČKE LJUSKE I FUNKCIJSKA REHABILITACIJA	224
7.11. ZAKLJUČAK	224



8. KAKO POSTUPITI U SLUČAJEVIMA SA SUBGINGIVNIM DEFEKTIMA?	240
8.1. UVOD	243
8.2. IMEDIJATNO PEČAĆENJE DENTINA I KORONARNO PREMJEŠTANJE GINGIVNOG RUBA	244
8.3. KIRURŠKO PRODULJIVANJE KLINIČKE KRUNE	247
8.4. TERAPIJSKI POSTUPCI	248
9. KAKO JEDNOSTAVNO I PREDVIDLJIVO OPSKRBITI PREDNJE ZUBE PROMIJENJENE BOJE OTPORNE NA IZBJELJIVANJE?	268
9.1. INDIKACIJE I PLANIRANJE	271
9.2. DIREKTNO IZRAĐENE KOMPOZITNE LJUSKE	272
9.3. ODLUKA O KORIŠTENJU VLAKNASTO OJAČANE NADOGRAĐNJE	277
10. KRITERIJI ODLUČIVANJA U UPITNIM SLUČAJEVIMA: JE LI IMPLANTAT BOLJI OD ZUBA?	290
10.1. UVOD	293
10.2. VJEROJATNOST OPSTANKA ZUBA	293
10.3. ČIMBENICI POVEZANI S PACIJENTOM	294
10.4. PARODONTOLOŠKI I KIRURŠKI ČIMBENICI	296
10.5. PROTETSKI ČIMBENICI	297
10.6. ESTETSKI ČIMBENICI	303



4.6. TERAPIJSKI POSTUPCI

4.6.1. POSTUPAK ZA IZRADU INDIREKTNIH NADOMJESTAKA

Procijeniti kvalitetu endodontskog liječenja – klinički i rendgenski; u slučaju nepotpunog punjenja korijenskog kanala ili nedovoljnoga rubnog brtvljenja potrebno je provesti reviziju liječenja (vidi Sliku 4.5.).

Planiranje restaurativnog postupka

- odabir materijala: kompozit, keramika (ovisno o antagonističkom zubu i složenosti terapije)
- inlej, onlej ili krunica (ovisno o količini preostalog tvrdog zubnog tkiva i njegovoj kvaliteti, prisutnosti cakline, pukotina ili drugih nedostataka)

U potpunosti ukloniti karijes (primjena indikatora karijesa) i stare ispune

Odrediti debljinu stijenki zuba (na dnu kaviteta) kaliperom kako bi se odlučilo o potrebi pokrivanja kvržica (vidi Sliku 4.10.):

- kod pretkutnjaka, ako je debljina stijenke manja od 2,5 mm, preporučuje se prekrivanje kvržica
- kod kutnjaka, ako je debljina stijenke manja od 3 mm, preporučuje se prekrivanje kvržica.

Izolacija koferdamom

Mikroabrazivno čišćenje cakline i dentina česticama Al_2O_3 veličine od 27 ili 50 μm

Nadogradnja kompozitom ili dodatno cementiranje vlaknasto ojačane kompozitne nadogradnje (u većini slučajeva kada se rekonstruiraju stražnji zubi preporučuje se korištenje nadogradnje kada preostane manje od 50% zdravoga tvrdog zubnog tkiva):

- potpuno (*total etch*) ili selektivno jetkanje kada se koristi samoadhezivni sustav; temeljito ispiranje i pažljivo sušenje zrakom
- dvostruko nanošenje adhezijskog sustava (najmanje 30 sekundi za svaki sloj)
- pažljivo stanjivanje sloja adheziva zračnim mlazom
- svjetlosna polimerizacija (najmanje 20 sekundi)
- aplikacija kompozita u odgovarajućim slojevima (u slučaju novih "bulk" kompozita moguće je smanjiti broj slojeva)
- svjetlosna polimerizacija kompozitnog materijala (vidi Sliku 4.8.).

Redukcija kvržica: Kada je kvržice potrebno prekriti restaurativnim materijalom, potrebno ih je reducirati najmanje za 1,5 mm za indirektnu kompozitnu restauraciju i 2 mm za indirektnu nadomjeske od konvencionalne keramike (kada se koristi nova litij-disilikatna keramika, potrebna je manja preparacija zuba) (vidi Sliku 4.16.). Stoga se urezuju utori odgovarajuće dubine u kvržice zuba (svrdlo br. 016-242-2, Olident) (vidi Slike 4.19.r do 4.19.t) kako bi se vizualizirala količina izbrušenoga zubnog tkiva. Zatim se cijela kvržica smanjuje u skladu sa zadanom dubinom.

Posebnu pozornost treba posvetiti kutu svrdla tijekom preparacije kako bi se dobila površina paralelna s anatomskom okluzalnom plohom.

Ako se kvržice ne uklanjaju u potpunosti, **treba provjeriti rub preparacije** kako u okluziji ne bi interferirao s antagonističkim zubom tijekom funkcije (npr. žvakanja) (vidi Sliku 4.13.). Ako se otkrije smetnja, treba korigirati rub preparacije (vidi Sliku 4.14.).

Oblik preparacije vestibularno ovisi o boji bukalne stijenke i potrebi za poboljšanjem estetike. Ako diskoloracija negativno utječe na estetiku, može se razmotriti invazivnija vestibularna preparacija. U tom slučaju preparacija se može završiti stepenicom debljine od 0,75 do 1 mm. Kod nije potrebna korekcije boje bukalne stijenke, preparacijom će se uključiti kvržice bez preparacije stepenice.

Preparacija aproksimalne stijenke

- Ako je moguće, treba biti smještena supragingivno.
- Dimenzija preparacije u meziodistalnom smjeru trebala bi biti približno 1,5 mm i izvodi se svrdlom br. 014-248-3 (Olident) (vidi Sliku 4.19.s).
- Kada je sloj cakline na gingivnom rubu debeo (približno 1 mm), može se lagano zakositi kako bi se postigla bolja adhezija (Slika 4.20.a). Zakošenje se jednostavno može postići ručnim instrumentom: dljetom za gingivni rub (br. 150.4, 150.5, Komet Brasseler) (Slika 4.20.b).
- Ako je prisutna mala količina cakline ili uopće nema cakline na gingivnom rubu, ne bi trebalo provoditi zakošavanje (Slika 4.20.c).
- Završna preparacija aproksimalno se može provesti ultrazvučnim nastavcima (SONICflex, KaVo, nastavci 51 i 52) (Slika 4.21.).

KAKO ENDODONTSKI LIJEČENE ZUBE PRIPREMITI ZA INDIREKTNE NADOMJESKE?

Podminirana mjesta treba korigirati podlogom od kompozita ili korekcijom preparacije.

Treba **zaobliti sve oštre unutarnje prijelaze**.

Granicu preparacije treba jasno definirati kako bi je dentalni tehničar mogao raspoznati (svrdlo broj 016-242-2, Olident) (Slika 4.22.a).

Sve **unutarnje stijenke kaviteta treba ispolirati** silikonskim polirerom (Edenta 0033RA) (Slika 4.22.b).

4.6.2. OTISAK

Otisak antagonista

Međučeljusni registrat u maksimalnoj interkuspidaciji ili centričnoj relaciji

Odabir odgovarajuće žlice za otisak i nanošenje adheziva (5 minuta prije otiska)
Retrakcija gingive tehnikom dvostrukog konca (ako je gingivni rub preparacije smješten blizu gingive) (Slika 4.18.):

- Obično se prvo postavlja neimpregnirani konac #000 (Ultrapak, Ultradent), a impregnirani konac #00 kao drugi (Slika 4.23.a).

Odabir odgovarajućega otisnog materijala (Slike 4.23.b i 4.23.c)

Punjenje žlice otisnim materijalom

Uklanjanje površinskog konca #00 i ubrizgavanje otisnog materijala u sulkus oko prepariranog zuba s pomoću štrcaljke

Unošenje žlice ispunjene otisnim materijalom u usta; žlica se podupire vrhovima prstiju u fiksnom položaju.

Vrijeme vezivanja otisnog materijala računa se od punjenja žlice nakon čega se čeka 5 do 7 minuta bez pomicanja žlice u ustima. Žlica se zatim može sigurno ukloniti iz pacijentovih usta. Točno vrijeme iščitava se iz uputa proizvođača.

Uklanjanje žlice iz pacijentovih usta i **pregled otiska** pod povećalom

4.6.3. ADHEZIVNO CEMENTIRANJE INDIREKTNIH NADOMJESTAKA

Provjera nadomjeska na modelu: rubna prilagodba, anatomija aproksimalnih kontaktnih površina i okluzalne plohe

Procjena nadomjestaka u ustima pacijenta

NAPOMENA: Boja indirektnog nadomjeska prije cementiranja izgleda malo drugačije nego nakon cementiranja kada stvara optičku cjelinu sa zubnim tkivom.

Procjena anatomije aproksimalnog područja s pomoću zubnog konca koji se provlači kroz kontaktnu točku:

- Ako je kontakt prejak, potrebno ga je korigirati s pomoću artikulacijske folije debljine 8 μm (Bausch Arti-Fol bk 25). Foliju treba staviti interdentalno i polako izvlačiti. Ako se potrga, kontakt treba oslabiti gumenim polirerom (br. 9612.104, Komet Brasseler) u nasadniku s malim brojem okretaja (Slika 4.24.).
- Ako je kontakt preslab, mora se korigirati dodavanjem materijala. U slučaju kompozitnog materijala korekcija se može provesti direktno u ordinaciji (mikroabraziju kontaktne površine česticama Al_2O_3 veličine 50 μm + silan + adheziv + mala količina kompozitnog materijala + polimerizacija), a u slučaju keramike nadomjestak na korekciju treba vratiti u laboratorij.

Izolacija koferdamom: Koferdam treba postaviti na najmanje tri zuba: na zubu gdje se provodi rekonstrukcija i na dva susjedna zuba. Kvačicu treba postaviti na najdistalniji zub.

Inverzija koferdama kako bi se savršeno zabrtvili izolirani zubi

Procjena nadomjeska pod izolacijom koferdamom. Kvačica ili koferdam mogu ometati namještanje nadomjeska. U tom slučaju potrebno je promijeniti položaj ili vrstu kvačice.

Priprema nadomjeska za adhezivno cementiranje

A. Indirektni kompozitni nadomjesci:

- mikroabrazija vezne površine kompozita česticama Al_2O_3 veličine 50 μm (vidi Sliku 4.25.)
- čišćenje alkoholom
- sušenje
- nanošenje silana (vidi Sliku 4.25.)
- nanošenje adheziva (vidi Sliku 4.25.)

• stanjivanje sloja adheziva zračnim mlazom (ne polimerizirati lampom)

B. Indirektni keramički nadomjesci (preparacija je ista kao i za keramičke ljuske):

- jetkanje 10%-tnom fluorovodičnom kiselinom (90 sekundi u slučaju konvencionalne keramike, 20 sekundi za litijev disilikat)
- najmanje 30 sekundi ispiranje vodom i sušenje

- nanošenje silana u nekoliko slojeva
- nanošenje adheziva
- stanjivanje adheziva zračnim mlazom (ne polimerizirati lampom)

Priprema zuba za adhezivno cementiranje

- mikroabrazija vezne površine zuba česticama Al_2O_3 veličine 27 μm
- potpuno (*total etch*) ili selektivno jetkanje (u slučaju samojetkajućega adhezivskog sustava) 38%-tnom ortofosfornom kiselinom
- temeljito ispiranje vodom
- pažljivo sušenje zrakom
- nanošenje adheziva u dva sloja i stanjivanje zračnom strujom
- svjetlosna polimerizacija sa svake strane (po 40 sekundi)

NAPOMENA: Ako je sloj polimeriziranog adheziva predebeo, postoji rizik od nemogućnosti namještanja nadomjeska. Stoga je iznimno važno stanjiti sloj adheziva raspršivanjem zračnom strujom.

Ako se za cementiranje koristi svjetlosno polimerizirajući kompozitni materijal, potrebno ga je **zagrijati na 45 °C** kako bi se postigla rjeđa konzistencija (u tu svrhu koristi se poseban uređaj za grijanje ili jednostavna plastična posuda s vrućom vodom; štrcaljka kompozita zamotana u dvije plastične vrećice može se staviti u vodu nekoliko minuta).

Zagrijani kompozit pažljivo se aplicira i raspoređuje po cijeloj unutarnjoj površini nadomjeska.

Nadomjestak se u usta pacijenta unosi s pomoću ljepljivog štapića (ili prstima), a zatim pritišće (prstom ili plastičnim instrumentom, npr. Mirapress, Hager & Werken) prema zubu kako bi se osiguralo pravilno namještanje.

Inicijalno uklanjanje viška kompozitnog cementa sondom

Uklanjanje viška kompozitnog cementa iz aproksimalnih područja zubnom svilom. Važno je taj postupak provesti četveroručno: Asistent pridržava nadomjestak, dok doktor pažljivo uvodi zubnu svilu u interdentalni prostor i povlači ga uza zube, osobito u blizini gingive, uklanjajući višak kompozita prema bukalnoj i oralnoj strani. Postupak treba ponoviti nekoliko puta.

Inicijalna polimerizacija (5 sekundi) kako bi se stabilizirao nadomjestak

Završno uklanjanje viška kompozitnog cementa

Nanošenje glicerinskog gela na rubove nadomjeska kako bi se spriječio pristup kisiku i stvaranje sloja inhibicije polimerizacije kisikom

Osvjetljavanje svih površina nadomjeska po 60 sekundi polimerizacijskom lampom (intenzitet svjetlosti mora prelaziti 850 mW/cm²)

Ispiranje vodenim mlazom kako bi se uklonio glicerinski gel

Uklanjanje viška polimeriziranog cementa skalpelom br. 12 ili Eccesso instrumentom (LM dental/Style Italiano) (Napomena: Oštricu skalpela okrenuti prema okluzalnoj plohi kako bi se izbjeglo slučajno oštećenje gingive)

Provjera aproksimalnih površina zubnom svilom

Uklanjanje koferdama

Okluzalne korekcije dijamantnim svrdlom (broj 018-006-2, Olident)

Završno poliranje gumenim polirerima

Provjera susjednih zubi kako bi se utvrdilo da nema viška polimeriziranog kompozita

RTG snimka s ugrizom u traku kako bi se otkrio skriveni višak polimeriziranog cementa

Direktni nadomjesci

- kvržice nisu oštećene
- stijenke zuba nisu podminirane
- vitalni zubi

Indirektni nadomjesci – inleji/onleji

(endodontski liječeni zubi)

Pretkutnjaci – kompozitna nadogradnja + rekonstrukcija krune zuba kompozitom

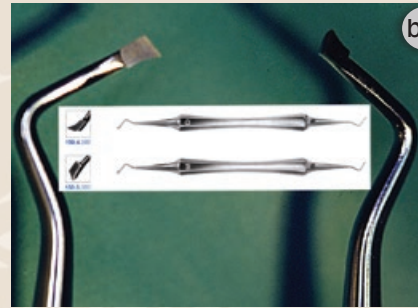
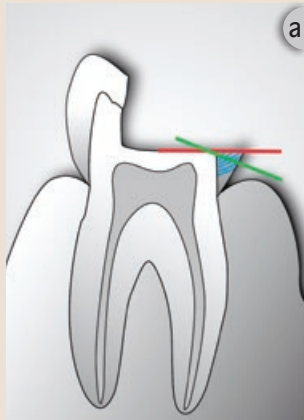
Kutnjaci – rekonstrukcija krune zuba kompozitom ili kompozitna nadogradnja + rekonstrukcija krune zuba kompozitom

- tanke podminirane stijenke
- kvržice su djelomično ili potpuno oštećene
- otežana rekonstrukcija aproksimalnih ploha
- endodontski liječeni zubi

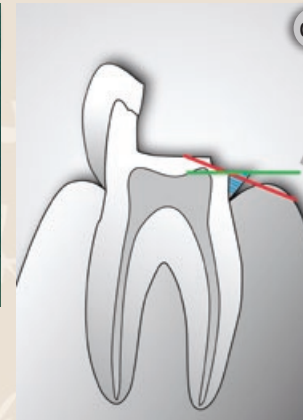
Krunice

- loša kvaliteta zubnog tkiva, što negativno utječe na adheziju
- veliki gubitak tvrdoga zubnog tkiva
- gingivni rub kaviteta uglavnom je smješten subgingivno

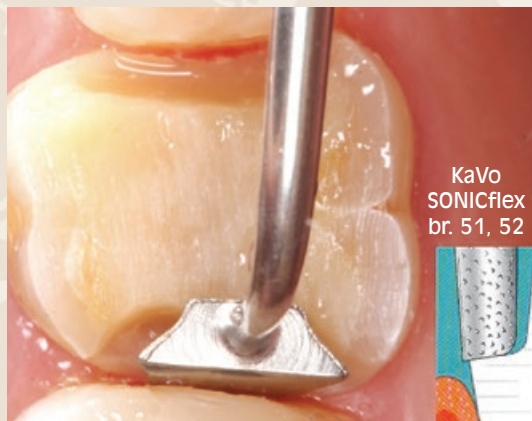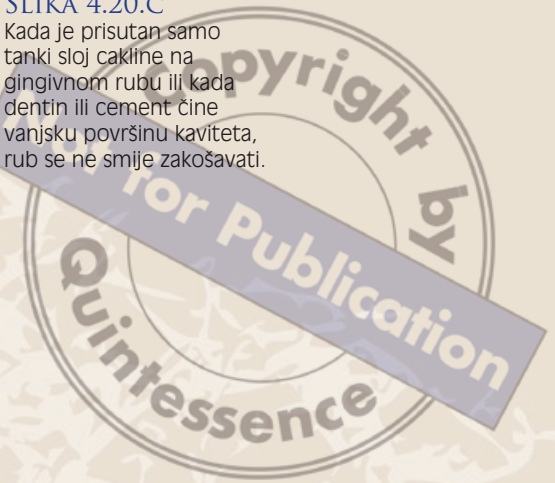SLIKA 4.20.A
Ako je prisutan debeli sloj cakline (najmanje 1 mm) na vanjskoj površini gingivnog ruba, trebalo bi blago zakositi rub (zeleni crta) kako bi se postigla bolja adhezija.



SLIKA 4.20.B
Dlijetlo za obradu ruba preparacije služi za zakošavanje (br. 150.4, 150.5, Komet Brasseler).




SLIKA 4.20.C
Kada je prisutan samo tanki sloj cakline na gingivnom rubu ili kada dentin ili cement čine vanjsku površinu kaviteta, rub se ne smije zakošavati.



KaVo
SONICflex
br. 51, 52

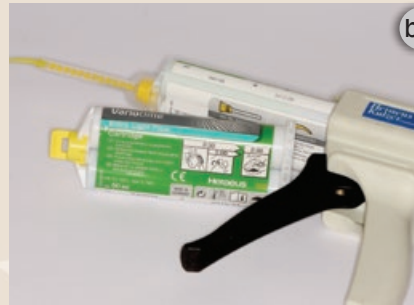SLIKA 4.21.
Posljednja faza preparacije zuba u aproksimalnom području izvodi se ultrazvučnim instrumentima – SONICflex nastavci br. 51, 52.

SLIKA 4.22.A
Primjer seta svrdala za preparaciju za inleje/oneleje i krunice



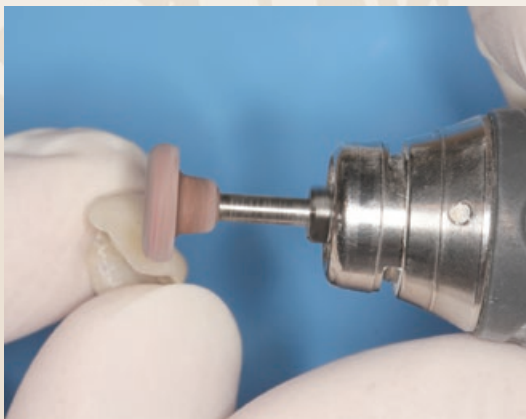SLIKA 4.22.B
Silikonski polirer (Edenta 0033RA) za završno poliranje kaviteta

SLIKA 4.23.A
 Retrakcijski konci (Ultrapak) veličina #000 i #00 – najčešće korišteni pri uzimanju otisaka za indirektno nadomjeske. Neimpregimirani konac #000 postavlja se prvi, a zatim konac #00 koji je impregimiran hemostatskom otopinom (Astringedent, Ultradent) preko njega.



SLIKA 4.23.B I C
 Primjer preciznoga otisnog materijala: Polivinil-siloksan (Variotime, Heraeus) i polieterski materijal (Impregum, 3M ESPE)

SLIKA 4.24.
 Korekcija kontaktne točke s gumenim polirerom (br. 9612.104, Komet Brasseler)



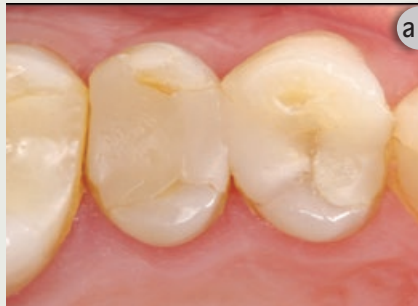SLIKA 4.25.
 Tri potrebna koraka za pripremu indirektnoga kompozitnog nadomjeska za adhezivno cementiranje:

- mikroabrazija s Al_2O_3 veličine čestice 27 ili 50 μm
- nanošenje silana
- nanošenje adheziva

KLINIČKI SLUČAJEVI

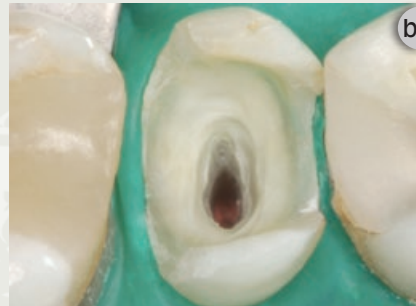

1



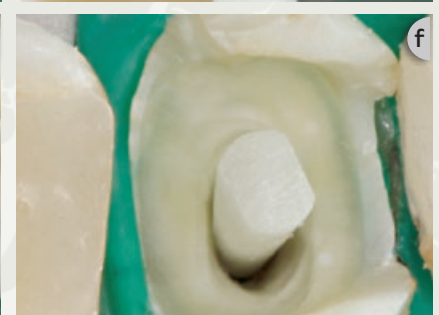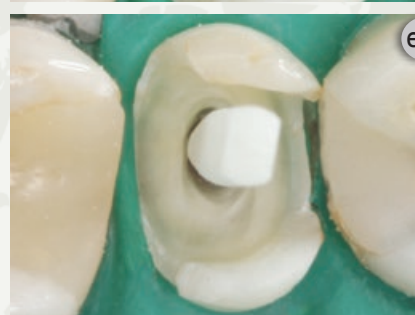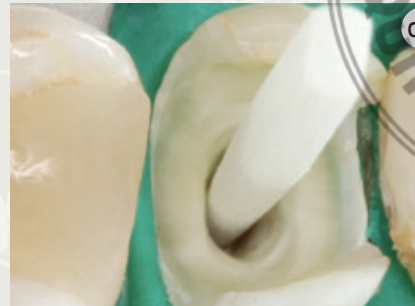SLIKA 4.26.A

Pacijentica je željela zamijeniti stare kompozitne ispune na endodontski liječenom gornjem desnom drugom pretkutnjaku i vitalnom prvom pretkutnjaku.



SLIKA 4.26.B

Na drugom pretkutnjaku provedena je revizija endodontskog liječenja te je kanal do polovine napunjen sustavom System B/Obtura (Obtura Spartan). Koronarna polovina kanala nije napunjena kako bi se olakšala preparacija prostora za kompozitnu nadogradnju i njezino cementiranje.



SLIKA 4.26.C DO F

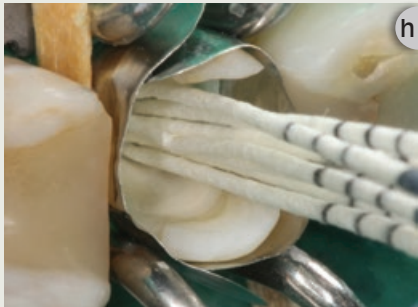Prilagodba vlaknasto ojačane kompozitne nadogradnje (Overfibers). Odabrana je nadogradnja ovalnog presjeka kako bi se ispunio veći dio prostora u kanalu, istodobno ostavljajući mjesta za cement.



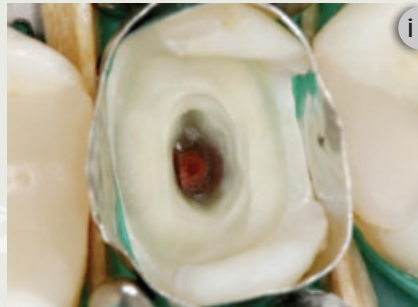SLIKA 4.26.G

Dentin korijenskog kanala jetkan je 60 sekundi.



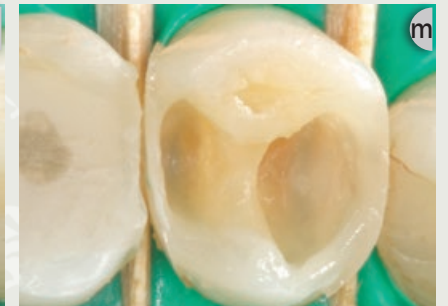
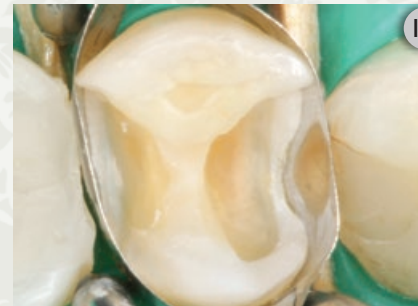
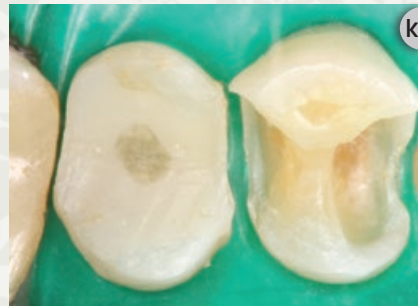SLIKA 4.26.H
 Nakon jetkanja kanal je ispran i osušen papirnatim štapićima.

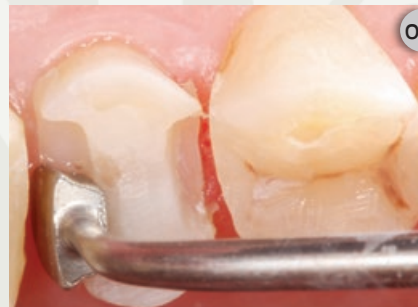
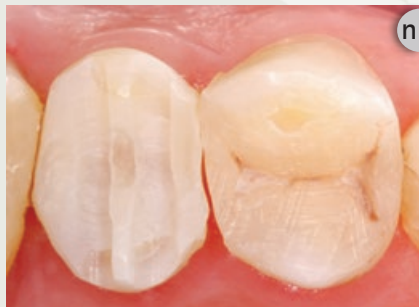
SLIKA 4.26.I
 Pod povećanjem se vidi da nema ostataka gutaperke na dentinskim stijenkama koji bi mogli negativno utjecati na adheziju kompozitne nadogradnje.

SLIKA 4.26.J
 Vlaknasto ojačana kompozitna nadogradnja cementirana je, a krunski dio zuba nadograđen je kompozitnim materijalom.

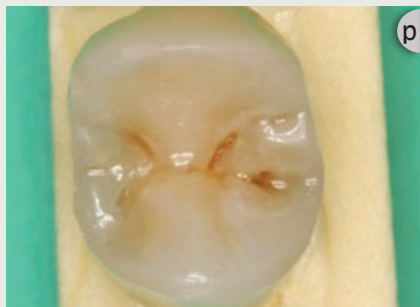

SLIKA 4.26.K DO M
 Na vitalnom gornjem prvom prekutnjaku bilo je potrebno promijeniti stari kompozitni ispun.



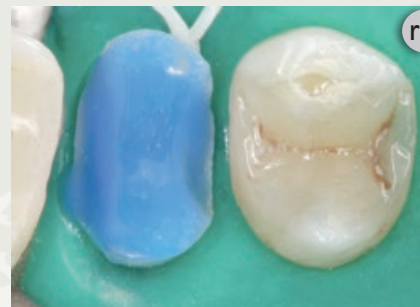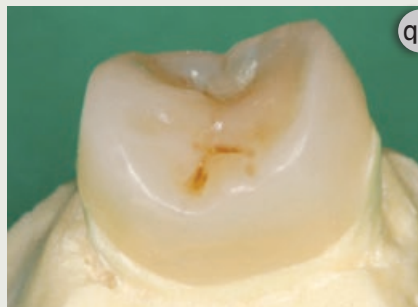SLIKA 4.26.N I O
 Brušenje zuba za indirektni kompozitni nadomjestak. Na početku se okluzalno urezuju orijentacijski žljebovi (1,5 do 2 mm) kako bi se definirala dubina preparacije (n). Aproximalno je za preparaciju korišten nastavak SONICflex (o).

KAKO ENDODONTSKI LIJEČENE ZUBE PRIPREMITI ZA INDIREKTNE NADOMJESKE?



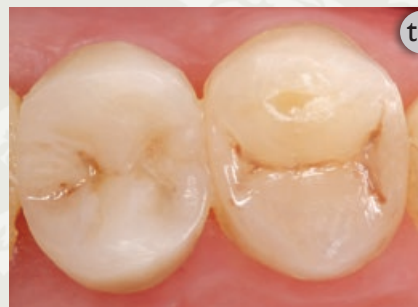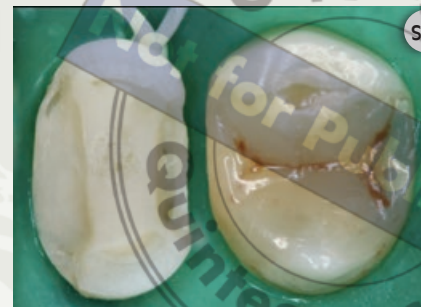SLIKA 4.26.P I Q

Indirektni kompozitni nadomjestak (Enamel Plus, Micerium) na radnom modelu (dentalni laboratorij: K. Maryniak)



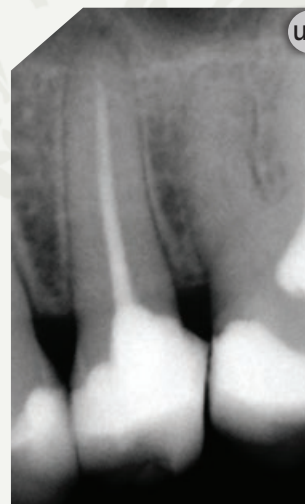
SLIKA 4.26.R I S

Adhezivno cementiranje indirektnog nadomjeska uz izolaciju koferdamom. Za cementiranje je korišten svjetlosno polimerizirajući kompozitni materijal (Enamel Plus) koji je zagrijan na 45 °C u grijaču za kompozit Ena Heat (Micerium).

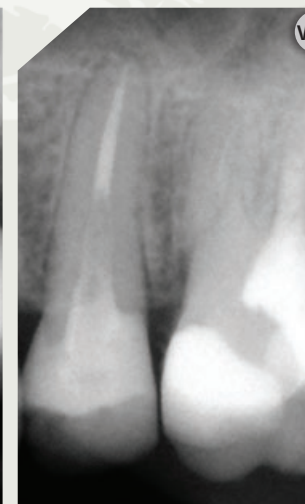
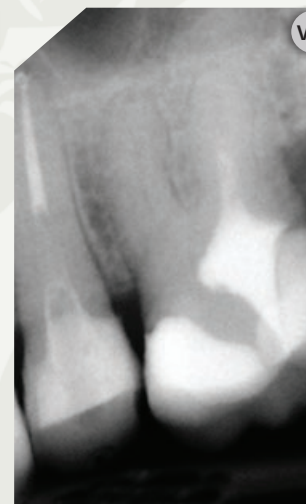


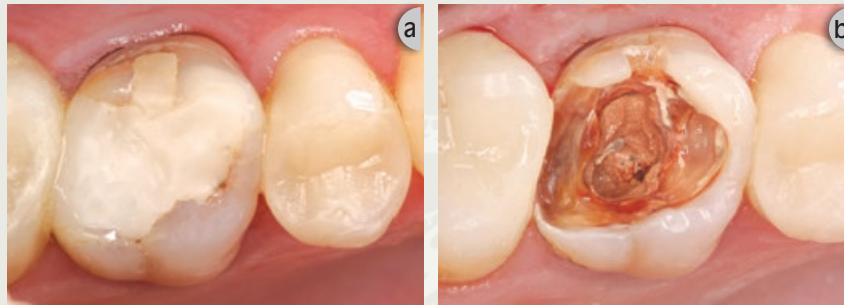
SLIKA 4.26.T

Fotografija gornjega desnog drugog pretkutnjaka nakon cementiranja kompozitnog overleja i desni prvi pretkutnjak nakon završnog poliranja direktnog ispuna (Estelite Quick, Tokuyama)

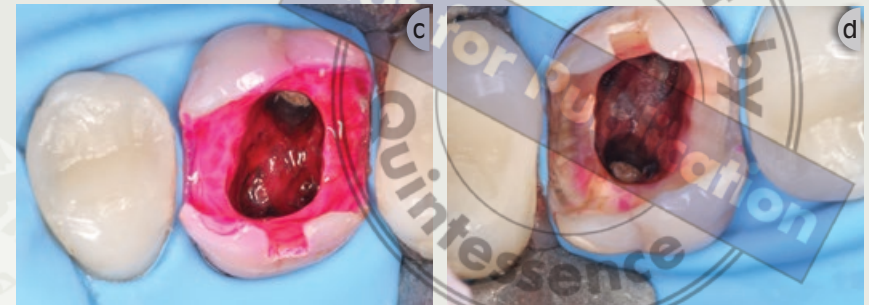


SLIKA 4.26.U DO W
Rendgenske snimke desnoga drugog pretkutnjaka prije revizije endodontskog liječenja (u), nakon revizije (v) i u sklopu kontrolnog pregleda nakon četiri godine (w)



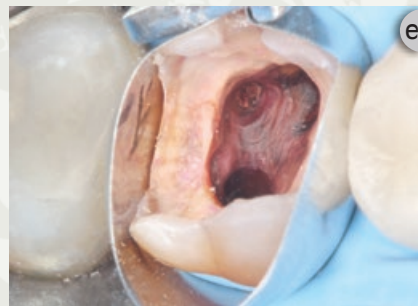

SLIKA 4.27.A I B
Pacijentica je htjela promijeniti stari kompozitni ispun na gornjem lijevom prvom kutnjaku. Nakon provjere rendgenske snimke (vidi Sliku 4.27.i) planirana je revizija endodontskog liječenja zbog neodgovarajućeg punjenja korijenskog kanala.



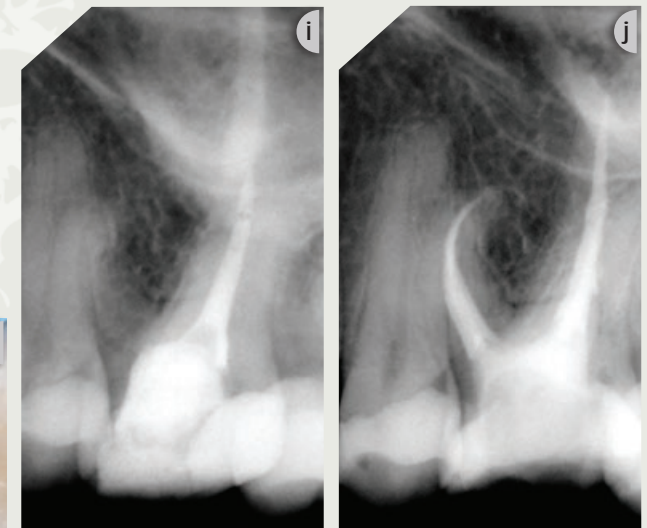
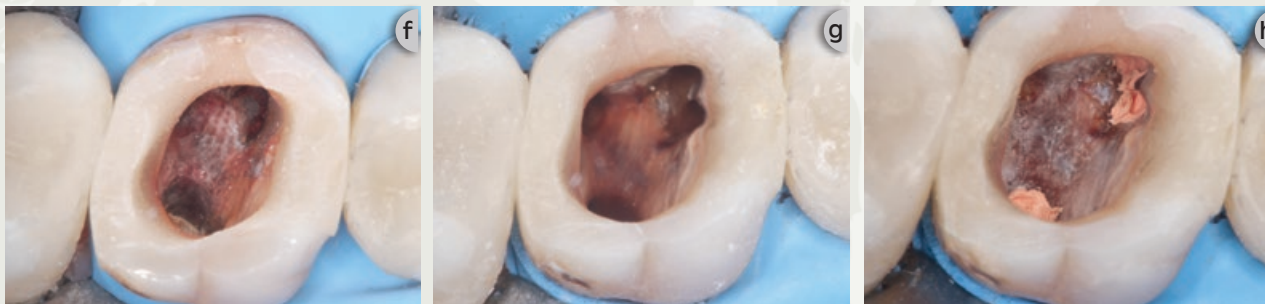SLIKA 4.27.C I D
Karijesni dentin obojen je indikatorskom otopinom (Sable Seek, Ultradent) i uklonjen. Osim bolje adhezije kompozita na zubno tkivo, izolacija koferdamom osigurava bolju vidljivost demineraliziranog dentina.

2



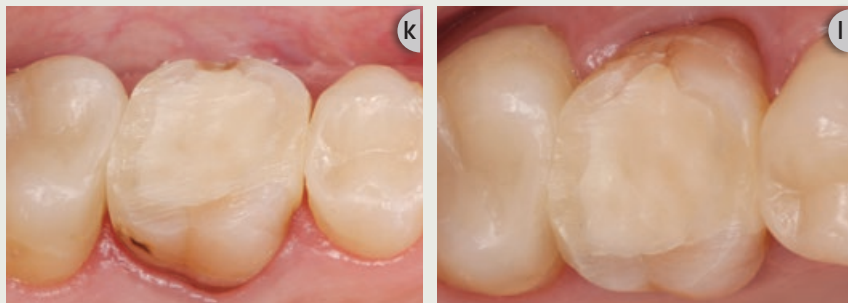SLIKA 4.27.E DO G
Postavljena je matrica Tofflemire i nadograđene su aproksimalne stijenke prije revizije endodontskog liječenja kako bi se osigurala savršena izolacija tijekom liječenja korijenskog kanala.

SLIKA 4.27.H
Sustav korijenskih kanala napunjen je sustavom System B/Obtura (Obtura Spartan).



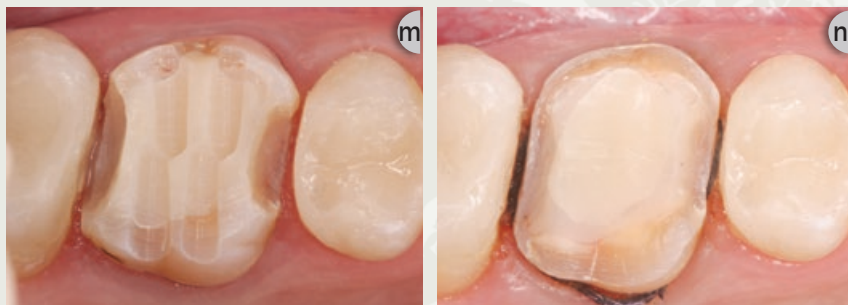SLIKA 4.27.I I J
Rendgenske snimke gornjega lijevog prvog kutnjaka prije i poslije revizije endodontskog liječenja

KAKO ENDODONTSKI LIJEČENE ZUBE PRIPREMITI ZA INDIREKTNE NADOMJESKE?



SLIKA 4.27.K I L

Prvi kutnjak nakon rekonstrukcije krune dualno stvrdnjavajućim kompozitnim materijalom (Gradia Core, GC). Budući da je još uvijek bila prisutna velika količina supragingivnoga zubnog tkiva, nije bila potrebna vlaknasto ojačana kompozitna nadogradnja.

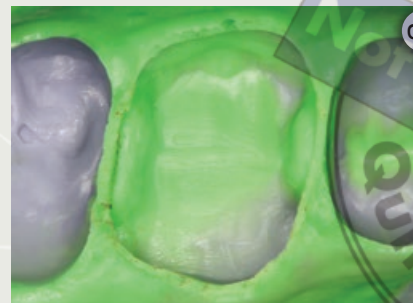


SLIKA 4.27.M

Preparacija za kompozitni inlejš. Urezani su orijentacijski žljebići okluzalno (dubina: 1,5 do 2 mm) i brušenje je započeto aproksimalno.

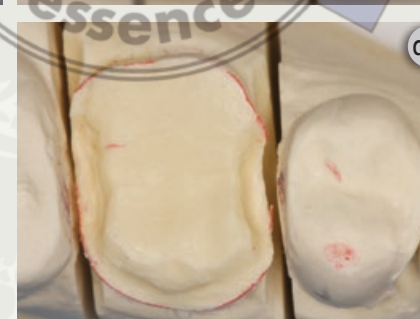SLIKA 4.27.N

Oblik preparacije za kompozitni onlejš



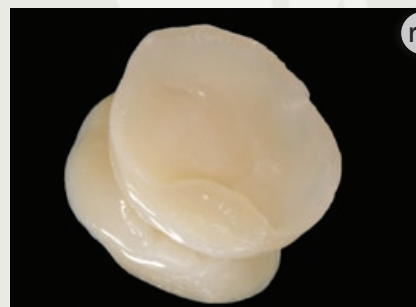SLIKA 4.27.O

Otisak polivinil-siloksanom (Variotime, Heraeus)



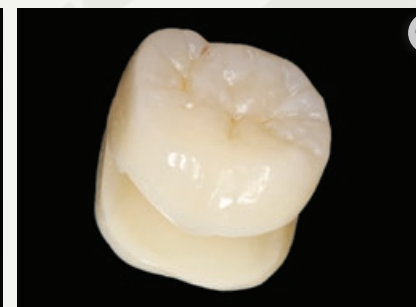SLIKA 4.27.P I Q

Kompozitni onlejš (Enamel Plus, Micerium) nakon izrade u laboratoriju. Rub preparacije označen je crvenom olovkom. (Dentalni laboratorij: R. Fraczek)



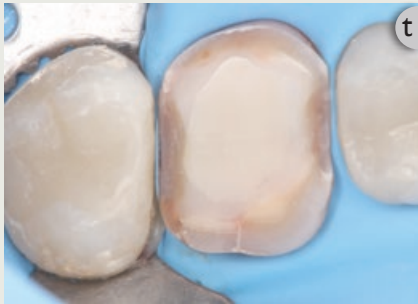SLIKA 4.27.R

Unutarnja površina nadomjeska pjskarena je Al_2O_3 veličine čestica 50 μm , što je jedan od preduvjeta dobre adhezije kompozitnog cementa.



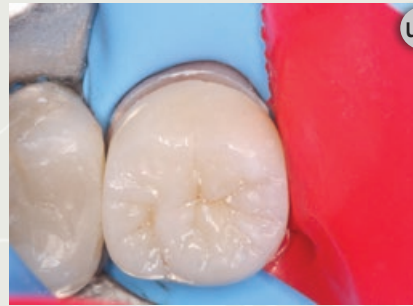SLIKA 4.27.S

Fotografija polirane vanjske površine nadomjeska



SLIKA 4.27.T

Tijekom cementiranja koferdam izolira i susjedne zube. Površina kaviteta očišćena je pjskarenjem Al_2O_3 veličine čestica $50 \mu m$.



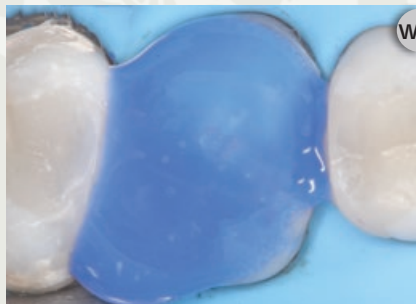SLIKA 4.27.U

Onlej se isproba u ustima i, ako je osiguran pasivni dosjed, treba provjeriti kontaktnu točku artikulacijskom folijom debljine $8 \mu m$. Foliya je smještena u aproksimalni prostor i onlej je stavljen na zub, nakon čega je folija izvučena u okluzalnom smjeru. Foliya ostavlja crveni trag ako je prostor preuzak.

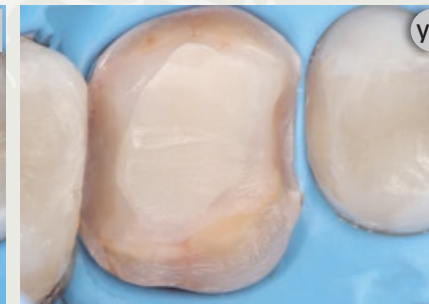
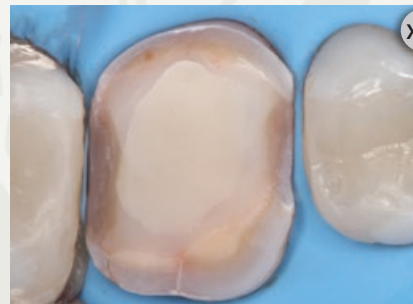
SLIKA 4.27.V

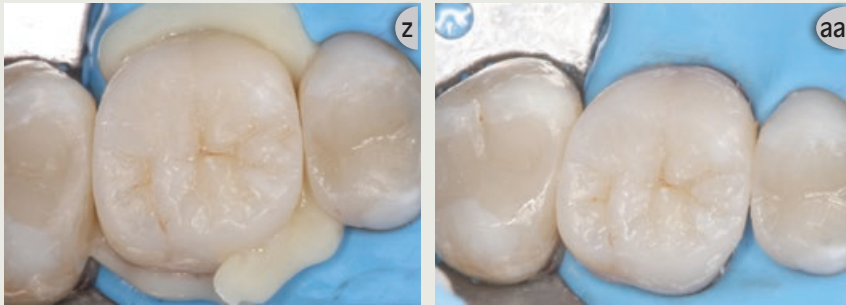
Najjače crvene oznake na aproksimalnoj površini nježno su uklonjene silikonskim polirerom u nasadniku.



SLIKA 4.27.W DO Y
Priprema tvrdog zubnog tkiva za adhezivno cementiranje: jetkanje, ispiranje, nježno ispuhivanje zrakom i nanošenje adheziva

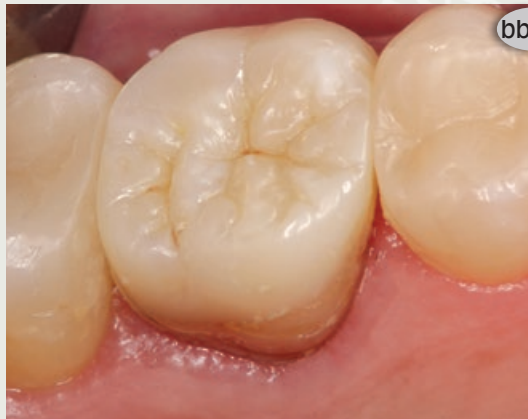

KAKO ENDODONTSKI LIJEČENE ZUBE PRIPREMITI ZA INDIREKTNE NADOMJESKE?



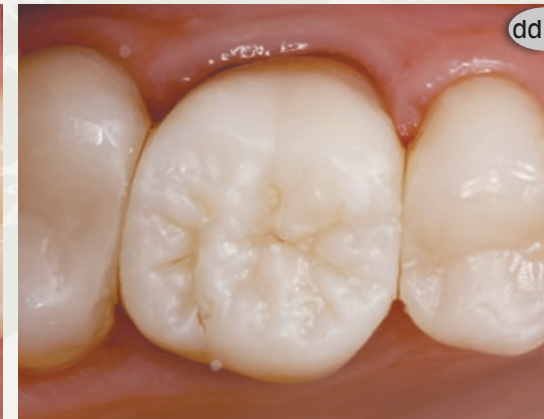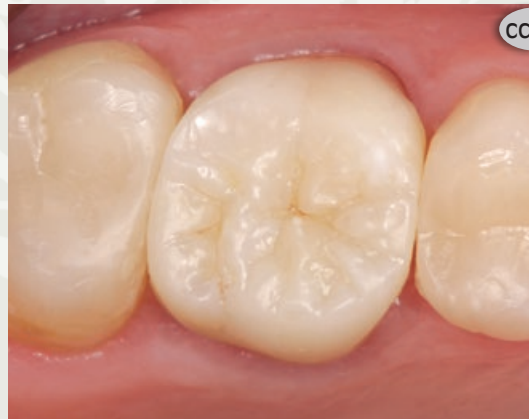SLIKA 4.27.Z I AA

Cementiranje kompozitnog onleja zagrijanim kompozitnim materijalom (Enamel Plus, u boji UD3) (z) i uklanjanje viška prije svjetlosne polimerizacije (aa)



SLIKA 4.27.BB I CC

Klinički prikaz kompozitnog onleja sedam dana nakon cementiranja



SLIKA 4.27.DD

Klinička situacija tri godine nakon cementiranja onleja

