Viazis

Atlas de ortodoncia

Principios y aplicaciones clínicas

EDITORIAL MEDICA panamericana

Atlas de ortodoncia

Principios y aplicaciones clínicas

Atlas de ortodoncia

Principios y aplicaciones clínicas

Anthony D. Viazis, DDS, MS

Profesor Adjunto de Ortodoncia.
Departamento de Ortodoncia,
Baylor College of Dentistry, Dallas, Texas.

EDITORIAL MEDICA
panamericana

MARCELO T. DE ALVEAR 2145 - BUENOS AIRES
BOGOTÁ - CARACAS - MADRID - MÉXICO - SÃO PAULO

Prefacio

El libro **Atlas de ortodoncia, principios y aplicaciones clínicas** fue escrito con la intención de presentar al mundo de la ortodoncia clínica su primer texto ilustrado. Esta presentación colorida y metódica de la más actualizada información y aplicación clínica directa tiene el propósito de ayudar a los estudiantes de ortodoncia a comprender la secuencia lógica desde el diagnóstico hasta un tratamiento exitoso. Además, como las innovaciones y los adelantos revolucionarios en ortodoncia clínica de los últimos años han ampliado el panorama del diagnóstico y ensanchado los horizontes del tratamiento, esta obra procura servir como la referencia ilustrada más actualizada de todos esos avances. Por ello, muy fácilmente este atlas puede servir como guía para estudiantes, odontólogos y ortodoncistas por igual.

El *Atlas de ortodoncia* es una colección de fotografías y dibujos originales que destacan el estado actual de la moderna práctica ortodóntica con ideas nuevas acerca del diagnóstico, el plan de tratamiento y, sobre todo, la terapéutica y su aplicación clínica. Le ofrece al lector un abordaje paso a paso para la toma de decisiones en la práctica ortodóntica. El texto integral y a la vez fácilmente comprensible y las leyendas que acompañan a las ilustraciones se extienden con la amplia bibliografía. El clínico aprende diversas técnicas a partir del material fotográfico (en colores) obtenido directamente de la boca del paciente. Este atlas ofrece un sistema que da los mejores resultados, a la vez que devela inapreciable información para prevenir equivocaciones clínicas que llevarían a complicaciones. También explica metódicamente las razones de cada técnica clínica usada, basándose en principios biológicos y biomecánicos fundamentales, de manera que el lector comprenda fácilmente el proceso del razonamiento ortodóntico. Asimismo le da al profesional la satisfacción de ser capaz de aplicar clínicamente todo lo que lee. Por su diseño estructurado y su continuidad, suministra toda la información en un formato accesible y con sentido común, a la vez que refleja la mayoría de los métodos de tratamiento actualmente aceptados. Ningún otro libro del campo de la ortodoncia se centra en la parte clínica de la práctica cotidiana con tal abundancia de ilustraciones, las que instruyen al lector en cuanto a juicio clínico y modalidades clínicas que producen mejores resultados en los tratamientos. Es una fuente educativa invalorable para el ejercicio del arte y la ciencia de la ortodoncia clínica, para el graduado, para el estudiante de pregrado, el odontólogo general e, inclusive, para el ortodoncista más experimentado.

Vaya mi más sincero agradecimiento a las siguientes personas, por su significativa contribución a mi educación y formación académica en ortodoncia: del Baylor College of Dentistry, a los doctores Richard Ceen, Robert Gaylord, Tom Matthews y Peter Buschang, Rohit Sachdeva, Doug Crosby, Monte Collins, Joe Jascobs, Richard Aubrey, Moody Alexander, Wick Alexander, Ed Genecov, Larry Wolford, los señores Stan Richardson y Chris Semos; de la Universidad de Minnesota, a los Dres. William Liljemark, Richard Bevis, Gerald Cavanaugh, T. Michael Speidel, Kevin Denis, Mark Holmberg, James Swift, Robert Feigal, Robert Gorlin, William Douglas y al ex presidente del American Board of Orthodontics, Lloyd Paerson; de la Universidad de Maryland, a la Dra. Dianne Rekow; de la Universidad Tufts, a los doctores Nicholas Darzenta y Anthi Tsamtsouris; de la Universidad de Carolina del Norte, al Dr. William Proffit; de la Universidad del Sur de California, al Dr. Peter Sinclair; de la Universidad de Iowa, a los doctores John Casko y Samir Bishara; de la Universidad de Atenas, a los doctores Meropi Spyropoulos, Paul Postolopoulos y George Vouyoklakis; del Colegio Médico de Virgi-

nia, al Dr. Robert Isaacson; de la Universidad Estatal de Louisiana, al Dr. Jack Sheridan, y de la Universidad de Toronto, al Dr. Angelo Metaxas.

Un agradecimiento especial se destina al hombre que es inspiración para muchos en el campo de la ortodoncia: el Dr. T. M. Graber, director del *American Journal of Orthodontics and Dentofacial Orthopedics.* Le estoy profundamente reconocido por sus consejos, recomendaciones, energía y entusiasmo ilimitado y por el maravilloso apoyo que en toda mi formación académica recibí de él.

También estoy muy agradecido a todos los estudiantes con quienes tuve el placer de trabajar, desde los de pregrado de la Universidad de Minnesota, quienes me distinguieron con el mayor honor de toda mi vida académica, el "Premio al Maestro del Año" tras mi primer año como profesor, hasta los estudiantes de posgrado de la misma facultad y del Baylor College of Dentistry, por su excelente trabajo en todos los casos que tratamos juntos. Su pensamiento crítico y su búsqueda del saber influyeron por cierto en mí y en la forma en que enseño.

DR. ANTHONY D. VIAZIS

Índice

Parte A

Examen preliminar del paciente

1

Motivo principal de la consulta

El examen del paciente debe comenzar siempre con la historia clínica, como en todos los consultorios odontológicos.[1-3] Le sigue una evaluación clínica dental, acerca de la cual se realizan anotaciones generales, así como de tejidos blandos intraorales, los dientes y la función oral; además se obtienen radiografías panorámicas.[2-3] Todo trabajo de operatoria, periodoncia o endodoncia que fuere necesario tendrá que estar terminado antes de iniciar el tratamiento ortodóntico, mientras que el dolor o la disfunción de articulación temporomandibular (ATM) también deben encararse antes de empezar con el tratamiento ortodóntico (cuadro A1-1). Las prótesis permanentes se harán después de concluido éste.

De la mayor importancia es preguntar al paciente acerca del motivo principal de su consulta, o sea, la razón por la cual busca tratamiento ortodóntico. Al finalizar el tratamiento la queja principal expuesta por el paciente tendrá que estar solucionada a satisfacción pues, de no ser así, se sentirá infeliz aunque la terapia ortodóntica haya sido del más alto estándar. Si el paciente o quien lo cuida tienen expectativas no realistas que no podrán ser satisfechas con el tratamiento, el odontólogo procurará hacerles comprender las limitaciones de las diferentes modalidades terapéuticas de la ortodoncia moderna. Un buen ejemplo es el cambio en los tejidos blandos (labios) como resultado de una terapia con extracciones. Un paciente se sentirá insatisfecho si después de 2 años de tratamiento ortodóntico tiene una hermosa oclusión, acompañada por el crecimiento nasal final, que hace que sus labios aparezcan más retruidos.[4] Además, el bajo grado de predecibilidad asociado con el labio superior en respuesta a un movimiento dentario ortodóntico, causado posiblemente por la complejidad de la anatomía y la dinámica del labio superior,[1] puede generar cambios indeseables en el perfil de tejidos blandos en casos de apiñamiento que involucren extracciones de dientes permanentes. Antes de iniciar el tratamiento ortodóntico hay que discutir las medidas no ortodónticas (p. ej., rinoplastia o genioplastia).[1]

Cuadro A1-1. Formulario para información clínica (odontológica)

Información general

Nombre del padre	Nombre del tutor		Fecha
Domicilio			Teléfono
Nombre del paciente	Grado	Pasatiempos	Queja principal
Altura del paciente	Altura del padre	Altura de la madre	Motivación del paciente
Prepuberal	Circumpuberal	Pospuberal	Hábitos
Historia familiar de maloclusiones			

Evaluación intraoral de tejidos blandos

Patología	Higiene bucal	Encía adherida	Recesión gingival
Fijación	Profundidad de bolsa > 3 mm		Frenillos

Evaluación intraoral de dientes y radiografía panorámica

Caries	Extraídos	Longitud radicular
Hipocalcificación	Corona fracturada	Corona/puente
Ausentes	Raíz fracturada	Supernumerarios
Retenidos	Manchado	Terceros molares
Anquilosados	Con tratamiento endodóntico	Patología ósea
No erupcionados	Contorno condíleo	Hueso alveolar

Evaluación funcional

Patología del habla	Dolor muscular	Desarreglo interno
Respiración	Dientes apretados	Estadio I (click precoz o tardío)
Deglución	Bruxismo	Estadio II (traba matinal)
Tamaño de la lengua	Desviación al abrir	Estadio III (traba aguda)
Tonicidad de los labios	Desviación al cerrar	Estadio IV (menisco fuera de función)
Tamaño de las amígdalas	Amplitud de movimientos (ADM)	Estadio V (dolor, chirrido)
Discrepancia OC/RC	Dolor en la ATM	Disfunción de la ATM

BIBLIOGRAFÍA

1. Talass MF, Tallas L, and Baker RC: Soft tissue profile changes resulting from retraction of maxillary incisors. Am J Orthod Dentofacial Orthop 91:385-394, 1987.
2. Proffit WR, and White RP, Jr.: Surgical-Orthodontic Treatment. St. Louis, MO: Mosby Year Book, 1991.
3. Proffit WR: Contemporary Orthodontics. St. Louis, MO: C.V. Mosby Co., 1986.
4. Buschang PH, Viazis AD, DelaCruz R, and Oakes C: Horizontal growth of the soft-tissue nose relative to maxillary growth. J Clin Orthod 26:111-118, 1992.

2

Desarrollo dentario

El desarrollo de los dientes empieza in utero, pero recién a los 2 o 3 años aparecen todos los temporarios en la boca del niño.[1,2] La secuencia de erupción más común se inicia con los incisivos centrales inferiores, seguidos por los centrales superiores en los primeros 6 meses de vida; los incisivos laterales superiores e inferiores hacen erupción a fines del primer año de vida; los primeros molares temporarios superiores e inferiores, seguidos por los caninos, aparecen hacia los 18 meses y los segundos molares temporarios superiores e inferiores hacen su erupción al terminar el segundo año de vida o hasta en el tercero[1,2] (véase la figura F1-15). Una vez superada esta fase el ancho del arco dental aumenta muy poco. En la dentición temporaria es preferible el espaciamiento; su falta implica la existencia de dientes grandes o de arcos chicos y es un signo muy sugestivo de apiñamiento de la dentición permanente.

La erupción de la dentición permanente comienza hacia los 5 o 6 años con los primeros molares permanentes, por distal de los segundos molares temporarios.[1,2] Los períodos entre los 5 y 8 años y entre los 9 y 12 años se denominan etapas de dentición mixta temprana (también llamada precoz) y tardía, respectivamente. Hacia los 6,5 años hacen erupción los incisivos centrales inferiores, seguidos por los centrales superiores a los 7 años;[1,2] mientras que los incisivos laterales inferiores lo hacen hacia los 7,5 años, seguidos por su contraparte superior a los 8 o incluso hasta los 9 años[1,2] (véase la figura F1-16). Los caninos inferiores permanentes aparecen en la boca del niño aproximadamente a los 10 años, seguidos por los primeros premolares superiores, a los 10,5 años, y por los primeros premolares inferiores, a los 11 años.[1,2] A los 11,5 años erupcionan con poca diferencia de tiempo los segundos premolares superiores e inferiores, seguidos por los caninos superiores y por los segundos molares permanentes a los 12 o hasta los 13 años.[1,2] Hay que tener en cuenta que en la población existe una significativa variación de la erupción dental; ésta puede producirse hasta 2 años antes o 2 años después que las edades promedio mencionadas y aun así estar en la gama de lo normal.

Por lo general tiene lugar cuando ya está formada entre la mitad y la tres cuartas partes de la raíz (o las raíces).[2] Después de la etapa de dentición mixta temprana, los incisivos superiores pueden tener un sustancial espaciamiento porque sus coronas están inclinadas hacia distal. A esta etapa se la llama "del patito feo" y se considera una situación normal que más tarde se autocorrige; se produce por causa de la vía de erupción de los caninos permanentes, cuando éstos toman su posición para salir, a lo largo de la raíz del incisivo lateral de cada lado (fig. A2-1).

La suma de la dimensión mesiodistal del canino y los molares temporarios es 1,3 mm y 3,1 mm superior a la suma de canino s y premolares permanentes en el maxilar superior y en la mandíbula, respectivamente (espacio de deriva).[2] Este espacio por lo general es usado en la dentición permanente para permitir mejorar un posible apiñamiento de los dientes anteriores y también para permitir una ligera migración mesial del primer molar permanente hasta una sólida oclusión de clase I.[2,3] El espacio de deriva puede perderse rápido por exfoliación prematura de dientes y por un pronto movimiento hacia mesial del molar permanente, en un grado tal que el segundo premolar inferior puede quedar bloqueado hacia lingual[2] (véase la figura D6-7). Adviértase que el menor aumento en el ancho del arco dental ocurre cuando los caninos permanentes hacen erupción hasta su posición en el arco. Una vez pasada esta etapa, la expansión de los arcos en esta área es cuestionable.

Figura A2-1. Etapa "del patito feo" en el desarrollo dental.

En un estudio acerca de los cambios en la relación molar entre las denticiones temporaria y permanente se llegó a la conclusión de que el 61,6%, el 34,4% y el 4,1% de los pacientes terminan con relación molar de clase I, clase II y clase III, respectivamente.[3] Los pacientes que comienzan con un escalón distal pleno en la dentición temporaria pasan a una relación molar de clase II; por tal razón, en estos casos el tratamiento debe iniciarse lo antes posible. Por el contrario, la mitad (50%) de los pacientes con relación de molares temporarios de clase II 50% (plano terminal recto), desarrollan una oclusión molar de clase I en los permanentes.[3] Estos pacientes deben ser observados atentamente hasta que se produzca una relación de clase I.

BIBLIOGRAFÍA

1. Mohl ND, Zarb GA, Carlsson GE, and Rugh JD: A Textbook of Occlusion. Chicago: Quintessence Publishing, 1988.
2. Undergraduate syllabus. University of Minnesota, Department of Orthodontics, Minneapolis, MN, 1989.
3. Bishara SE, Hoppens BJ, Jacobsen JR, and Kohout FJ. Changes in the molar relationship between the deciduous and permanent dentition: A longitudinal study. Am J Orthod Dentofacial Orthop 93:19-28, 1988.

3

Modelos articulados

La posición más anterosuperior del cóndilo es, desde el punto de vista esquelético, la más estable de la articulación (relación céntrica).[1-3] En esta posición los cóndilos están apoyados contra la vertiente posterior de las eminencias articulares, con el menisco correctamente interpuesto y todos los músculos que coordinan el movimiento articular en reposo.[1-3] En reposo y también en funcionamiento esta posición es anatómica y fisiológicamente sólida. Una fuerza posterior que actúe sobre la mandíbula puede desplazar el cóndilo hasta una posición posterior inestable (o retruida). Como los tejidos retromeniscales están muy vascularizados, bien dotados de fibras nerviosas sensitivas y no están estructurados para aceptar fuerzas, aquí hay gran potencial para generar dolor o destrucción.[1,3]

La posición de la mandíbula en la cual la relación entre los dientes antagonistas provee máxima intercuspidación oclusal se denomina oclusión céntrica.[1-4] Idealmente ésta debe coincidir con la relación céntrica;[4] a ello debe propender el clínico durante el tratamiento ortodóntico. En la mayoría de los casos también puede aceptarse una ligera discrepancia, de alrededor de 1 mm, en que la posición de la mandíbula en relación céntrica se encuentra ligeramente por detrás de su posición en oclusión céntrica.

En contraste con las variables craniométricas, que son heredables en alto grado, casi toda la variabilidad oclusal es más bien adquirida que heredada.[5] De allí que sea esencial un examen minucioso de la maloclusión del paciente, que puede hacerse mejor con modelos articulados en relación céntrica (RC) (fig. A3-1).

Para el correcto registro en cera de la mordida del paciente se sugiere la siguiente técnica:[6] aplicar el pulgar derecho sobre el mentón del paciente, con el dedo índice derecho por debajo del gonión izquierdo y el dedo mayor derecho debajo del gonión derecho del paciente (fig. A3-2). Se permite el cierre de la mandíbula, (fig. A3-3) de manera tal que los incisivos inferiores hagan contacto con la cera anterior, hasta obtener una apertura posterior de 2 mm en el área molar (fig. A3-4). Cuando el paciente aprieta, la contracción muscular asienta los cóndilos contra la eminencia, en una posición superior y ligeramente anterior.[6] El objetivo de esto es conseguir marcas guía de los bordes incisales de los dientes superiores e inferiores, sin establecer ningún contacto dentario. La cera anterior se enfría y se retira, mientras se aplica una cera blanda posterior sobre los dientes posteriores superiores (área del primer molar y el segundo premolar) (fig. A3-5). La cera anterior dura se asegura sobre la región anterior (fig. A3-6) y la mandíbula se manipula suavemente hasta la relación céntrica ya descrita (fig. A3-7). Una vez que cesa el cierre mandibular, por el límite que le imponen las marcas en la sección anterior (fig. A3-8), se retiran ambas piezas de cera después de haberlas enfriado con chorro de aire (fig. A3-9). También se obtiene una mordida en cera en oclusión céntrica cuando el paciente abre con amplitud y muerde en forma constante, hasta que los dientes antagonistas hacen contacto pleno.

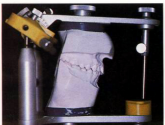

Figura A3-1. Modelos articulados en un articulador SAM 2 (Great Lakes, NY). Sólo montando los modelos podemos advertir contactos prematuros, desplazamientos funcionales y la vinculación exacta de los dientes en relación céntrica. Con modelos pulidos y articulados en nuestras manos se pueden captar los contactos dentarios iniciales.

Figura A3-2. Manipulación para registrar la posición de relación céntrica (RC): el pulgar derecho del clínico se ubica sobre el mentón del paciente, el índice derecho por debajo del gonión izquierdo y el dedo mayor derecho bajo el gonión derecho.

Figura A3-3. Se permite que la mandíbula del paciente se eleve suavemente.

Figura A3-4. El movimiento de cierre se detiene cuando los incisivos inferiores toman contacto con la cera anterior. Nótese la abertura de la mordida en el área premolar/molar. No se permite que los dientes posteriores hagan contacto.

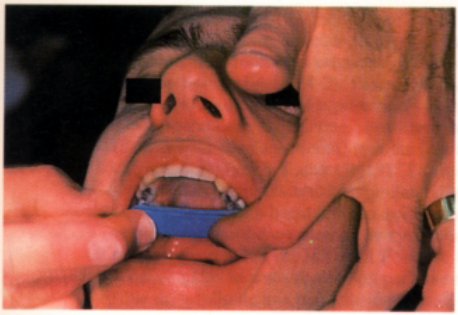

Figura A3-5. Contra los dientes posteriores se comprime una pieza de cera blanda.

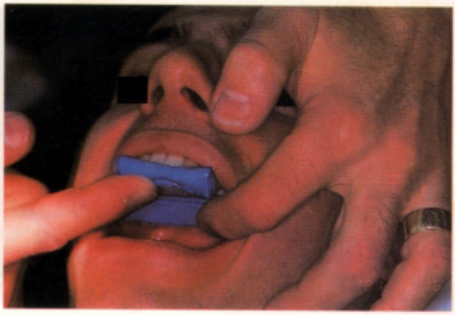

Figura A3-6. Mientras se sostiene suavemente en su sitio la cera posterior se asegura en su posición a la cera anterior dura. Nótese la indentación de los incisivos inferiores, registrada previamente.

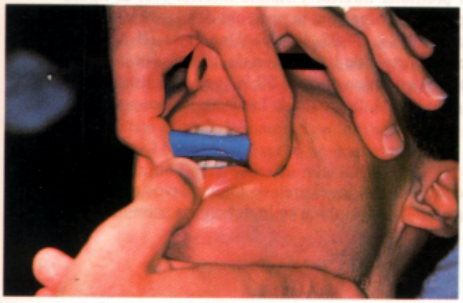

Figura A3-7. Una vez más se manipula suavemente la mandíbula hasta RC. Nótese que la cera anterior es sostenida contra los dientes superoanteriores durante el movimiento de cierre de la mandíbula.

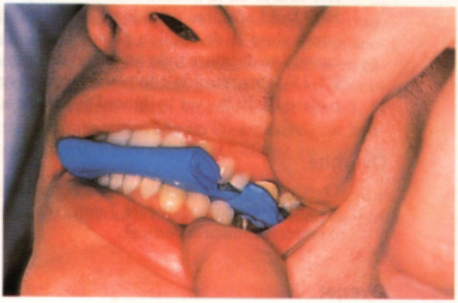

Figura A3-8. El movimiento de cierre de la mandíbula se detiene tan pronto como los dientes inferiores llegan a hacer contacto con la cera anterior dura. Los dientes posteriores indentan sus cúspides en la cera posterior, sin llegar a hacer contacto con sus antagonistas. De esta forma, los músculos habrán sido guiados y los cóndilos asentados en la posición más superoanterior, contra la eminencia (articular).

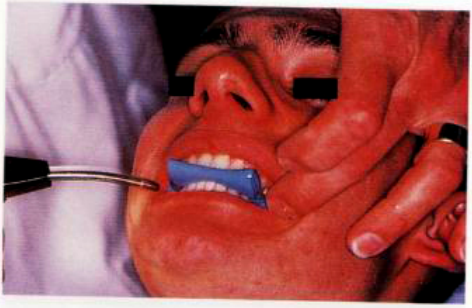

Figura A3-9. Las piezas de cera se enfrían con chorro de aire antes de retirarlas de la boca.

Después de montarlos en el articulador, los modelos dentales se utilizan para evaluar lo siguiente:[7]

Clasificación de Angle

Existe relación molar de clase I cuando cuando la punta de la cúspide mesiovestibular del primer molar superior ocluye en el surco vestibular del primer molar inferior (ver la figura E3-7). De igual modo, también existe relación de intercuspidación de clase I cuando el canino superior ocluye en la tronera situada entre primer premolar inferior y canino inferior (ver la figura F4-72). El adelanto de todo un ancho de cúspide con respecto a la posición de clase I se define como clase II de escalón pleno (ver las figuras F4-84, F4-92, F4-96). Una clase III plena es cuando se desplaza todo un ancho de cúspide hacia atrás de la posición de clase I (ver la figura C1-15). Una relación con plano terminal recto se denomina clase II 50 % (ver la figura D11-1) o clase III 50 % (ver la figura D9-33), de acuerdo con la dirección de la discrepancia.

Overbite

Overbite (OB) es la superposición vertical de los dientes. En el área de los incisivos el OB debe ser de aproximadamente 2 mm (ver la figura C1-18). También se lo denomina sobremordida o entrecruzamiento vertical.

Overjet

Overjet (OJ) es la superposición horizontal de los dientes. En el área de los incisivos el OJ debe ser de 1 a 2 mm (ver la figura C1-18). También se lo denomina resalte o entrecruzamiento horizontal.

Apiñamiento

Para evaluar la discrepancia de longitud existente en el arco, la forma mejor y más segura es medir el ancho de todos los dientes del arco con un compás y también medir la longitud real del arco.[7] Una forma clínica de evaluar el apiñamiento es "justipreciar", tomando en consideración el ancho promedio de varios de los dientes principales (premolares, 7 mm; caninos, 8 mm; incisivos inferiores, 6 mm; centrales superiores, 10 mm). Uno puede evaluar muy rápido el espacio que se necesita para obtener buena alineación dental restando todo el material dental que queda bloqueado fuera del arco o que está en posición apiñada. Este método es sin duda muy tosco, pero la experiencia clínica ha demostrado que proporciona una aproximación (± 1 mm) a la discrepancia real (véanse las figuras D6-6, D6-7, D9-18, D9-19, F4-62, F4-63, F5-3, F5-4, F5-11, F5-12, F5-24, F5-25). La causa del apiñamiento puede diferir de un sujeto a otro o bien en un individuo cualquiera puede haber más de un factor contribuyendo al desarrollo de apiñamiento.[8]

Mordida cruzada

Existe mordida cruzada cuando uno o más dientes se encuentran en relación vestibulolingual anormal.[7] Las mordidas cruzadas de un solo diente por lo general son de naturaleza dental (ver las figuras E4-1, E4-2). Las mordidas cruzadas múltiples pueden ser de dientes anteriores (ver la figura C1-13) o posteriores (ver las figuras C1-13, C1-26, C1-30) y por lo general son de naturaleza esquelética.[7] Las mordidas cruzadas anteriores pueden ser "seudo clase III" (debida a un desplazamiento) (ver las figuras F1-16, F1-17) o "clase III verdadera" (esquelética verdadera) (ver la figura C1-13).[7] Las mordidas cruzadas posteriores son unilaterales o bilaterales. Las mordidas cruzadas unilaterales de múltiples dientes son habitualmente resultado del desplazamiento hacia un lado desde una mordida cruzada bilateral esquelética. La gran mayoría de las mordidas cruzadas de múltiples dientes son bilaterales y se deben a un maxilar superior constreñido (ver la figura F4-105). Las mordidas cruzadas de múltiples dientes deben ser corregidas lo antes posible (el paciente más joven conocido tenía 3 años), para evitar el posible desarrollo de una maloclusión esquelética o erupción dentaria anormal, como también para mejorar el aspecto estético del paciente[9] (véanse las figuras F1-12 hasta F1-15).

Líneas medias dentales

La línea media facial (ver la figura B1-1) (entrecejo, punta de la nariz, arco de Cupido) debe coincidir con la línea media dental superior (entre los centrales superiores) y la línea media dental inferior (entre los centrales inferiores) (ver la figura D9-27). Si se debe adoptar una solución de compromiso por la maloclusión del paciente, podría ser mejor dejar la línea media desviada 1 a 2 mm (un buen número de pacientes no exhibe sus dientes inferiores al sonreír). Para mostrar una sonrisa estéticamente agradable la línea media dental superior debe coincidir con la línea media facial (ver la figura A8-3).

Discrepancia en el tamaño de los dientes

Existe discrepancia en el tamaño de los dientes (DTD) cuando el tamaño de los inferiores o superiores no está en proporción con el de sus contrapartes.[10-12] La causa más común es una anomalía en el tamaño de los incisivos laterales superiores, también pero también variación en caninos u otros dientes[7] (véanse las figuras A3-10, F3-7, F5-22). En ese caso sería imposible obtener una relación OB/OJ ideal de 2 mm cuando los caninos están en oclusión de clase I. Si existe exceso de material en los dientes superiores, terminaremos con un OJ excesivo (ver la figura F5-8); si el exceso se encuentra en el arco inferior, habrá mínimo OB/OJ y los caninos ocluirán ligeramente en relación de clase III.

Un buen porcentaje de pacientes tienen discrepancias en la dimensión mesiodistal de los dientes, alrededor de 13,8% y 9,2% de las denticiones superior e inferior, respectivamente.[11] Si

Figura A3-10. Lateral superior izquierdo pequeño. En torno de él se dejaron los espacios para realizar un trabajo de prótesis.

esas discrepancias no se tratan en el futuro pueden llevar a la recidiva postratamiento, en especial en el área de los incisivos inferiores. En la mayoría de los casos una reducción interproximal disminuye esas discrepancias.

El análisis de Bolton[7,12] es un método usado para medir la DTD. Si se debe alterar el tamaño de los dientes del arco superior, la suma del ancho de los dientes anteriores inferiores se multiplica por 1,3, para obtener la dimensión ideal del arco superior para esos inferiores en particular.[10] Si fuere preciso alterar el tamaño de los dientes en el arco inferior, entonces el ancho de los dientes anteriores superiores se multiplica por 0,775, para obtener el arco inferior ideal.[10] Si la DTD está en los dientes posteriores, se puede reducir en forma selectiva su ancho, lo suficiente para conseguir una relación canina de clase I (véanse las figuras F3-7 y F3-8). Para que estos dientes se adapten en relación con sus contrapartes debe efectuarse reducción interproximal en el arco superior o en el inferior.

BIBLIOGRAFÍA

1. Okeson JP: Management of Temporomandibular Disorders and Occlusion, 2nd ed. St. Louis, MO: C.V. Mosby Co., 1989.
2. Mohl ND, Zarb GA, Carlsson GE, and Rugh JD: A Textbook of Occlusion. Chicago: Quintessence Publishing, 1988.
3. American Academy of Craniomandibular Disorders: Craniomandibular Disorders: Guidelines for Evaluation, Diagnosis and Management. McNeill C, ed. Chicago: Quintessence Publishing, 1990.
4. Parker WS: Centric relation and centric occlusion—An orthodontic responsibility. Am J Orthod Dentofacial Orthop 74:481-500, 1978.
5. Harris EF, and Johnson MG: Heritability of craniometric and occlusal variables: A longitudinal sib analysis. Am J Orthod Dentofacial Orthop 99:258-268, 1991.
6. Carlson G: Advances in Orthodontics: Seminar Series (Course Syllabus). Minneapolis, MN, 1988.
7. Proffit WR: Contemporary Orthodontics. St. Louis, MO: C.V. Mosby Co., 1986.
8. Richardson ME: The role of the third molar in the cause of late lower arch crowding: A review. Am J Orthod Dentofacial Orthop 95:79-83,1989.
9. Vadiakas G, and Viazis AD: Anterior crossbite connection in the primary dentition. Am J Orthod Dentofacial Orthop 102:160-162,1992.
10. Wolford LM: Surgical-orthodontic correction of dentofacial and craniofacial deformities—Syllabus. Baylor College of Dentistry, Dallas, TX, 1990.
11. Crosby DR, and Alexander RG: The occurrence of tooth size discrepancies among different malocclusion groups. Am J Orthod Dentofacial Orthop 95:457-461, 1989.
12. Bolton WA: The clinical application of tooth size analysis. Am J Orthod Dentofacial Orthop 48:504529, 1962.

4

Evaluación radiográfica

La evaluación dental y radiográfica (panorámica o periapical) puede revelar una cantidad de situaciones que necesitan ser encaradas antes de iniciar una mecanoterapia ortodóntica.

Anquilosis

La anquilosis,[1] una fusión localizada de hueso alveolar y cemento, es el resultado de la presencia de una membrana periodontal defectuosa o discontinua; al parecer la producen los traumatismos mecánicos, térmicos o metabólicos del ligamento periodontal, durante la erupción dental o después de ella. Es más frecuente en la dentición temporaria (véase la figura D10-8), en los dientes inferiores y en los molares. A veces puede ser detectada por evidencia radiográfica de obliteración de la membrana periodontal o por un sonido agudo a la percusión y falta de movilidad dental o dolor, incluso con fuerzas ortodónticas intensas y constantes.[1]

En la dentición temporaria la anquilosis se trata por lo general con restauración, extracción o se la deja sin atender.[1] En cambio, si se proyecta un tratamiento ortodóntico la anquilosis de un diente permanente es más complicada. Las intervenciones pueden incluir luxación, corticotomía u ostectomía.[1]

La mayoría de los molares temporarios infraocluidos o anquilosados y con sucesor permanente exfolian normalmente.[1] Hay informes en los que se manifiesta que la altura reducida del nivel del hueso alveolar en el sitio de un molar temporario en infraoclusión se normaliza después de la erupción del sucesor permanente. La infraoclusión y la anquilosis de los molares temporarios no constituyen un riesgo general de futura pérdida ósea por mesial de los primeros molares permanentes.

Fracaso esencial de la erupción

El fracaso esencial de la erupción describe una situación en la cual los dientes no anquilosados, por lo general posteriores, fracasan total o parcialmente en su erupción, debido a una falla del mecanismo de ésta.[3-5] Los dientes afectados más a menudo son los molares temporarios y permanentes, aunque también pueden serlo los premolares y caninos.[5] Son más frecuentes los casos unilaterales que los bilaterales. Una mordida abierta posterior causada por fracaso esencial de la erupción no responderá al tratamiento ortodóntico; la única modalidad de tratamiento posible es una osteotomía alveolar segmentaria.

Diastemas

Los diastemas en la línea media son bastante comunes (véase la figura F4-11). Cerrarlos no significa ningún problema ortodóntico, pero en muchos pacientes tienden a reabrirse, en especial si se originaron en un frenillo labial anormal.[6]

Es importante cerrar ortodónticamente el espacio lo antes posible y luego operar el frenillo labial anormal; de esta manera se permite que la curación de los tejidos se produzca con los dientes en su nueva posición.[6] Se ha sugerido que cuando el frenillo es ancho y está fijado por

debajo de la unión mucogingival, en tejido queratinizado, a menudo se regenera después de la frenectomía.[7] Para impedir esto sobre el área donde fuera removido el frenillo se aplica un injerto epitelial obtenido del paladar, lo cual impide que vuelva a crecer.[7]

Resorción radicular

En todo paciente sometido a tratamiento ortodóntico se produce resorción radicular. En la mayoría de los casos sólo se trata de un despuntado de ápices radiculares. En algunos pacientes es más severa por razones que parecen ser idiopáticas, salvo en dientes con traumatismo previo, que son más susceptibles a la resorción y la pérdida de vitalidad (fig. A4-1).[8] El 16,5% de los pacientes tienen alrededor de 1 mm de resorción en los incisivos superiores.[8] Según los informes, éstos serían los más susceptibles a esta resorción severa; otros dientes son menos afectados. Un trabajo reciente mostró que el 3% de los pacientes tienen resorción severa (superior a $^1/_4$ de la longitud radicular) de ambos incisivos centrales superiores (fig. A4-2).

En los pacientes tratados antes de los 11 años se observa menos resorción, tal vez por el efecto preventivo de la gruesa capa de predentina en las raíces jóvenes y subdesarrolladas.[9] El contacto de los incisivos superiores con la cortical lingual puede predisponer a la resorción.[9] En el grupo con resorción severa están sobrerrepresentados los pacientes con clase III.[9]

Cuanto más largo sea el tratamiento activo, mayor es la posibilidad de resorción severa. Obviamente, un paciente con raíces pequeñas y redondeadas no es buen candidato para movimientos dentarios excesivos. La resorción radicular iatrogénica es causada por dientes movidos de un lado a otro durante largo tiempo, tratamiento indeciso que produce cambios en la dirección del movimiento dentario y proximidad con la tabla cortical.[10] No se halló relación alguna entre la magnitud del acortamiento radicular y el grado de intrusión alcanzado.[11] En general, la duración del tratamiento es el factor más significativo para que ocurra acortamiento radicular. En una reciente evaluación a largo plazo de la resorción radicular durante tratamientos ortodónticos se observó que no hay cambios aparentes después de la remoción de los aparatos, excepto el remodelado de bordes agudos o escabrosos.[12]

Caninos retenidos

La retención de caninos[13-20] es causada principalmente por algunos de estos factores: velocidad de resorción de los dientes temporarios, alteraciones de la erupción dental, discrepancias entre

Fig. A4-1. El trauma ocasionado a estos 2 incisivos centrales por un accidente ciclístico les produjo severa resorción radicular y pérdida de vitalidad.

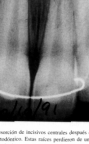

Fig. A4-2. Resorción de incisivos centrales después de 2 años de tratamiento ortodóntico. Estas raíces perdieron de un cuarto a un tercio de su longitud.

tamaño dentario y longitud del arco, rotación o trauma de gérmenes dentales, cierre prematuro de la raíz, anquilosis, formación de quistes o neoplasias, fisuras y causas idiopáticas. La mayoría de las retenciones son unilaterales y están del lado palatino.[16] Las evidencias de retención en el maxilar superior van de 0,92% hasta 2,2%; la retención de caninos superiores es dos veces más frecuente en mujeres que en varones.[16] La incidencia de retención en maxilar inferior es mucho menor, 0,35 %.[16] Los caninos retenidos pueden reabsorber a los incisivos adyacentes; por esa razón se torna necesario extraerlos o liberarlos y moverlos hacia el arco dental (fig. A4-3). Los casos de posible resorción de incisivos por caninos retenidos son aquellos que en la radiografía periapical o panorámica muestran la cúspide del canino ubicada medialmente respecto de la línea media del incisivo lateral (0,7%).[161] El peligro de resorción crece también cuando la vía de erupción es más mesiohorizontal.[21]

El tratamiento estándar de estos dientes consiste en su liberación ("descubrimiento") quirúrgica, seguida por la adhesión directa de un bracket ortodóntico en su corona y tracción mecánica con elásticos o resortes, para llevar el diente hasta el arco (ver la figura F4-58). Para caninos situados por vestibular se recomienda usar un colgajo reubicado apicalmente.[14] Para evitar problemas mucogingivales es necesario que haya adecuada encía adherente (o que se la procure en forma quirúrgica). No se permite la ligadura con alambre (tipo "lazo") en lugar de la aplicación directa de un bracket, pues lleva a pérdida de inserción, resorción radicular externa y anquilosis.[15] Asimismo, toda exposición quirúrgica más allá de la unión amelocementaria lleva a pérdida ósea.

El tratamiento de casos de caninos retenidos es bastante prolongado, de acuerdo con la posición y orientación del diente retenido en el hueso;[16,17] puede demorar de 12 a 30 meses. Asimismo, al concluir el tratamiento estos dientes muestran la presencia de una bolsa de 5 a 7 mm, por lo general del lado distal. Exhiben significativamente más pérdida de soporte periodontal que los dientes normales en sus superficies vestibular y palatina.[17] Una higiene excelente preserva a estos dientes para toda la vida, sin secuelas ulteriores.

Una alternativa respecto de la liberación quirúrgica y el tratamiento ortodóntico prolongado de dientes retenidos es el autotrasplante de esos dientes. Éste debe hacerse durante un estadio en que sea dable esperar el óptimo desarrollo radicular del diente trasplantado, o sea cuando la raíz tenga entre la mitad y las tres cuartas partes de su longitud total.[18] Cuando se trasplanta en

Fig. A4-3. Un canino retenido causó la resorción casi completa del incisivo lateral y una significativa destrucción del incisivo central.

un estadio de desarrollo más temprano, la longitud final de la raíz podría ser menor que lo deseable. Si el autotrasplante se efectúa en un estadio más tardío del desarrollo radicular, aumenta el riesgo de resorción radicular. El procedimiento quirúrgico tiene que ser lo más atraumático posible, efectuado por un cirujano con experiencia en el método.

Los dientes trasplantados con su formación radicular incompleta o completa muestran 96% y 15% de curación pulpar, respectivamente.[19] Los factores que explican la curación pulpar son el tamaño del foramen apical y, posiblemente, la evitación de contaminación bacteriana durante el procedimiento quirúrgico. El factor que explica la resorción radicular en el trasplante es el trauma ejercido sobre su ligamento periodontal (LP).[19]

Una técnica bastante novedosa, el trasplante transalveolar, utiliza la resección de gran volumen de hueso con una fresa, hasta dejar sólo una delgada capa, cerca de la superficie radicular.[20] Luego esa capa ósea se elimina con un elevador, para no dañar el cemento. El diente se conserva en el alvéolo durante todo el transcurso de la operación. Finalmente el canino es desplazado a través del proceso alveolar hasta su posición predeterminada. Para estabilizar el canino trasplantado –no para inmovilizarlo– se usa un arco de alambre seccional. Para evitar una oclusión traumática a veces se requiere desgastar el diente antagonista. Al retirar la sutura una semana más tarde también se hace un control posoperatorio del aparato ortodóntico. Durante 6 a 8 semanas, cada 2 semanas se efectúa un control ortodóntico.

Trasposición de dientes

La trasposición fue descrita como un intercambio en la posición de 2 dientes permanentes dentro de un mismo cuadrante del arco dental.[22-25] El canino permanente superior es el diente involucrado con más frecuencia en trasposición con el primer premolar,[22-25] menos frecuentemente con el incisivo lateral (fig. A4-4).[22,24] El canino temporario conservado puede ser la causa primaria de la desviación del canino permanente de su vía de erupción normal.

Si el canino y el incisivo lateral inferior ya han hecho erupción en su posición traspuesta, por lo general no hay que intentar corregirlos para llevarlos a una posición normal.[22] Una alineación en su posición traspuesta, remodelando sus superficies incisales, no causará daño al diente ni a sus estructuras de soporte y presentará un resultado estético aceptable. Si uno de los dientes traspuestos o vecinos tiene caries o trauma severo o si hay una severa falta de espacio, considérese la extracción de ese diente.[22,23] Si se emprende un movimiento dentario para corregir la trasposición, a efectos de evitar interferencia o resorción de la raíz durante el tratamiento

Fig. A4-4. Canino superior derecho traspuesto, tal como hizo erupción por distal del primer premolar. Nótese el canino temporario conservado.

y para impedir la pérdida ósea en el nivel de la tabla cortical del canino ubicado por vestibular el diente traspuesto (premolar o incisivo lateral) debe ser desplazado primero hacia palatino, lo suficiente para permitir el libre movimiento del canino hasta su ubicación normal.[22,23] Este último método es el menos deseable de los tratamientos posibles.

Dientes supernumerarios

Los dientes supernumerarios ("extra") y los ausentes congénitamente son bastante frecuentes.[26] La situación más común de un diente supernumerario es la del mesiodens, entre los incisivos centrales, que puede impedir que éstos tengan una erupción normal. Los dientes que faltan más a menudo son los incisivos laterales superiores (véase la figura F5-30), seguidos por los segundos premolares inferiores, segundos premolares superiores e incisivos inferiores. Por supuesto, los terceros molares faltan en un gran porcentaje de la población.

Terceros molares

El papel de los terceros molares en la recidiva del apiñamiento anteroinferior, tras el cese de la contención en casos tratados ortodónticamente, provocó durante años muchas especulaciones en la literatura odontológica.[27] La mayoría de los profesionales opinan que los terceros molares a veces causan apiñamiento en los dientes anteriores inferiores.[28] En los últimos años una cantidad de trabajos documentó muy claramente que la presencia de terceros molares no parece producir mayor grado de apiñamiento anteroinferior que cuando los pacientes no tienen terceros molares.[27-29] Por esa razón, no se justifica la recomendación de extraer los terceros molares inferiores con el objeto de aliviar la presión interdental y de ese modo disminuir o evitar el apiñamiento de los incisivos.[28,29]

BIBLIOGRAFÍA

1. Phelan MK, Moss RB Jr., Powell RS, and Womble BA: Orthodontic management of ankylosed teeth. J Clin Orthod 24:375-378,1990.
2. Kurol J, and Olson L: Ankylosis of primary molars—A future periodontal threat to the first permanent molars? Eur J Orthod 13:404-409, 1991.
3. Proffit WR, and Vig KWI: Primary failure of eruption: A possible cause of posterior open bite. Am J Orthod 80:173-190, 1981.
4. Ireland AJ: Familial posterior open bite: A primary failure of eruption. Br J Orthod 18:233-237, 1991.
5. Nashed RR, and Holmes A: Case report—A posterior open bite. Br J Orthod 17:47-53, 1990.
6. Bishara SE: Management of diastemas in orthodontics. Am J Orthod 61:55 -63, 1972.
7. Takei H: Periodontal problem-solving for orthodontics. Summarized by Turley PK. Pacific Coast Society of Orthodontists Bulletin, Spring, 34-36, 1991.
8. Linge L, and Linge BO: Patient characteristics and treatment variables associated vith apical root resorption during orthodontic treatment. Am J Orthod Dentofacial Orthop 99:35-43,1991.
9. Kaley J, and Phillips C: Factors related to root resorption in edgewise practice. Angle Orthod 61:125-131, 1991.
10. Hickham JH: Directional forces revisited. J Clin Orthod 20:626-637, 1986.

11. McFadden WM, Engstrom C, Engstrom H, and Anholm JM: A study of the relationship between incision intrusion and root shortening. Am J Orthod Dentofacial Orthop 96:390-396, 1989.
12. Remington DN, Joondeph DR, Artun J, Riedel RA, and Chapko MK: Long-term evaluation of root resorption occurring during orthodontic treatment. Am J Orthod Dentofacial Orthop 96:43-46, 1989.
13. Bishara SE, Kommer DD, McNeil MH, Mantagana LN, Oestler LJ, and Youngquist HW: Management of impacted cuspids. Am J Orthod 69:371-387, 1976.
14. Vanarsdall RL, and Corn H: Soft-tissue management of labially positioned unerupted teeth. Am J Orthod 72:53-64, 1977.
15. Boyd RL: Clinical assessment of injuries in orthodontic movement of impacted teeth. Am J Orthod 82:478-486, 1982.
16. Bishara SE: Impacted maxillary canines: A review. Am J Orthod Dentofacial Orthop 101:159-171, 1992.
17. Wisth PJ, Norderal K, and Boe OE: Periodontal status of orthodontically treated impacted maxillary cuspids. Angle Orthod 46:69-76, 1976.
18. Lagerstom L, and Kristerson L: Influence of orthodontic treatment on root development of autotransplanted premolars. Am J Orthod 89:146-150,1986.
19. Andreasen JO, Paulsen HV, Yu Z, Ahlquist R, Bayer T, and Schwartz O: A long-term study of 370 autotransplanted premolars. Eur J Orthod 12:3-50, 1990.
20. Sagne S, and Thilander B: Transalveolar transplantation of maxillary cuspids. A follow-up study. Br J Orthod 12:140-147, 1990.
21. Ericson S, and Kurol J: Resorption of maxillary lateral incisors caused by ectopic eruption of the cuspids. Am J Orthod Dentofacial Orthop 94:503-513,1988.
22. Shapira Y, and Kuftinek MM: Tooth transpositions—A review of the literature and treatment considerations. Angle Orthod 59:271-276, 1989.
23. Laptook T, and Silling G: Cuspid transposition—Approaches to treatment. J Am Dent Assoc 107:746-748, 1983.
24. Gholston LR, and Williams PR: Bilateral transposition of maxillary cuspids and lateral incisors: A rare condition. Journal of Dentistry for Children 51:58-63,1984.
25. Joshi MR, and Bhatt NA: Cuspid transposition. Oral Surg Oral Med Oral Pathol 31:49-54, 1971.
26. Undergraduate Syllabus. University of Minnesota, Orthodontic Department, Minneapolis, MN, 1989.
27. Kaplan RG: Mandibular third molars and postretention crowding. Am J Orthod 66:411-430, 1974.
28. Ades AG, Joondeph DR, Little RM, and Chapko MK: A long-term study of the relationship of third molars to changes in the mandibular dental arch. Am J Orthod Dentofacial Orthop 97:323-335, 1990.
29. Southard TE, Southard KA, and Weeda LW: Mesial force from unerupted third molars. Am J Orthod Dentofacial Orthop 99:220-225, 1991.

5

Articulación temporomandibular

La clave para comprender las disfunciones temporomandibulares (DTM) se halla en el diagnóstico diferencial entre articulación (desarreglo interno), patología muscular (dolor miofacial) o combinación de ambos.[1-6] El desarreglo interno de la articulación temporomandibular (ATM) se refiere a toda relación anatómica anormal entre las tres partes de la ATM, a saber: cóndilo, menisco y fosa articular.[1,4,6] El desarreglo interno más común es el desplazamiento anterior del menisco, que da como resultado el signo clínico del "click" o chasquido, cuando el cóndilo golpea sobre la banda posterior del menisco y por encima de éste durante los movimientos mandibulares[1] (fase I). El click también puede ser audible en un movimiento de cierre, cuando el cóndilo se desprende del dorso del menisco; a esto se lo denomina click recíproco.[1,4,6] El click de aposición y desprendimiento del menisco se denomina desplazamiento anterior del menisco con reducción.[1]

También puede haber desplazamiento anterior del menisco sin reducción (el cóndilo funciona separado del menisco (fase II). El dolor muscular extracapsular (dolor miofacial) sin desarreglo interno se presenta habitualmente con dolor unilateral o bilateral en los músculos masticatorios y movimiento mandibular restringido, debido a espasmo muscular[1,6] (pero no debido a desarreglo interno; no habrá sonidos articulares y las radiografías revelarán contornos óseos normales).

Hay que tener muy en cuenta que hasta un 50% de toda la población –o más aun– presenta algún signo de disfunción articular (ruido, hipersensibilidad, etc.); la proporción mujeres/varones varía entre 3:1 y 9:1 y sólo el 5% de los pacientes con signos y síntomas tienen necesidad de terapia de ATM.[6] Durante el examen de la ATM el clínico debe buscar posibles músculos doloridos (en las áreas del cuello y de la boca) y ruidos o "clicks" (usando estetoscopio o palpación digital), así como desviaciones en apertura y cierre[7-9] (la mandíbula se desviará hacia el lado en que el menisco está luxado anteriormente), signos de bruxismo y de apretamiento de dientes (es el apretamiento de dientes nocturno el que en muchos casos produce cefalea matutina) y el nivel de tensión en general del paciente.

La boca debe poder abrirse en toda circunstancia entre 35 y 45 mm. A menudo el paciente puede tener una "traba en cierre" que no le permite abrir la boca, ya que el menisco desplazado dificulta la apertura bucal (fase III). Otras veces el paciente no puede cerrar la boca, "traba en apertura", pues el menisco desplazado posteriormente puede impedir que el cóndilo retorne a su posición en la fosa.[7-9] Esto puede suceder en el consultorio ortodóntico al instalar brackets, cuando la boca del paciente permanece abierta mucho tiempo. Si las articulaciones muestran alto grado de movilidad ("articulación suelta") hay que tomarlo en consideración, para evitar sobreestirar ligamentos de por sí comprometidos.[4] Todo sonido de crepitación en la articulación (crujido o "crack" que indica aspereza en la superficie de cóndilo, menisco o eminencia) puede ser resultado de contacto óseo directo de larga duración entre cóndilo y fosa[1,4] (fase IV). En esta instancia, y salvo que la situación se estabilice, podría desarrollarse dolor y degeneración tisular, con resultado de disfunción severa[4] (fase V).

El manejo de las disfunciones de la ATM va desde modificación de la conducta, farmacoterapia y cuidados hogareños paliativos hasta fisioterapia, tratamiento con aparatos ortopédicos y cirugía.[4,6] La descripción de esto no es objeto del presente texto. En la literatura hay excelentes fuentes de información sobre esas modalidades de tratamiento.[4-6,10] Hay que instituir un régimen de autocuidados que incluya dieta suave (sin goma de mascar ni cafeína), limitación de funciones, calor y automasajes.[2] El desplazamiento del menisco puede ser una adaptación a la

Figura A5-1. Un aparato interoclusal (férula).

estabilidad y no necesariamente hay que considerarlo patológico.[2] Lo más probable es que se deba a una lenta alteración y no a trauma.[2]

Ningún tratamiento ortodóntico se debe iniciar antes de tener bajo control un posible dolor o disfunción de la ATM. A veces esto puede encararse con terapia ortodóntica simultánea, pero en ningún caso puede posponerse hasta que haya finalizado el movimiento dental ortodóntico. En la mayoría de los casos un aparato interoclusal (férula) mejora la situación del paciente con problema de ATM.[11] Un dispositivo interoclusal es por lo general un aparato removible confeccionado en resina acrílica dura, adaptado entre los dientes superiores e inferiores (fig. A5-1). Este aparato estabiliza y mejora la función de la ATM como el sistema masticatorio, además protege a los dientes de la atrición y a la ATM de las cargas traumáticas. No obstante, en algunos casos la modalidad de tratamiento de elección es la cirugía de ATM, que a veces se combina con cirugía ortognática.[12]

El clínico debe hacer todo lo posible para estar seguro de que la mecanoterapia no agravará la situación de un paciente con ATM comprometida.[13-15] En el tratamiento de los pacientes de clase II con mordida profunda y cúspides altas puede impedirse toda presión distal innecesaria sobre los cóndilos con una placa de acrílico plana, aplicada sobre las superficies oclusales de los dientes posteroinferiores, en conjunción con la terapia con aparato fijo.[7] Sin embargo, hay que tener cuidado para no crear mordidas abiertas posteriores. En el tratamiento de los pacientes de clase III no hay que usar mentoneras ni elásticos de clase III que ejercen presión distal durante las horas de sueño, cuando los músculos están relajados y hay, por consiguiente, mayor presión distal sobre los cóndilos.[7] En la fase de contención de una mordida abierta hay que considerar el uso de una placa de mordida de Hawley, para impedir que la mordida se profundice y así ejerza presión distal sobre el cóndilo.[7]

Puede haber síntomas de disfunción de ATM después del tratamiento ortodóntico en casos individuales, pero en general parece no haber conexión entre alteraciones funcionales y terapia ortodóntica bien planificada.[16] Varios trabajos científicos bien controlados y de largo plazo indican que la ortodoncia no es causa de disfunción de ATM.[17-19] No hay datos que sustenten la noción de que el tratamiento ortodóntico en niños o adultos impida o reduzca el riesgo de desarrollo ulterior de DTM.[20] Los pacientes posortodónticos que fueron tratados con alguna de las formas tradicionales de esta especialidad no presentan más síntomas de DTM que las personas con maloclusión no tratada o con oclusión normal.[20] Si los síntomas de DTM aparecen durante un tratamiento ortodóntico, la mejor forma de abordarlos consiste en observación y sentido común.[20] Si los síntomas son dolorosos, podría ser necesario modificar la terapia activa: reducir fuerzas, suspender el uso de casquete, eliminar fuerzas de distalización mandibular directa, minimizar el uso de elásticos interarcos y eliminar las interferencias oclusales mayores, preferentemente por medio de placas de mordida que abran ésta 1 o 2 mm y férulas con cubrimiento oclusal. Estas medidas permitirán que los músculos y las articulaciones doloridas se recuperen y el tratamiento pueda continuar.[20]

El tratamiento ortodóntico no parece imponer riesgo adicional de desarrollo de sonidos o síntomas en la ATM, con independencia de que se use una estrategia con extracciones o sin ellas.[21] Más que la propia extracción, el patrón de crecimiento original, que hace que se seleccionen dientes para extracción, es el factor más probable de la frecuencia de DTM comunicada años después.[22] La extracción de premolares y el consiguiente tratamiento ortodóntico no llevan a un daño irreparable de los músculos de la ATM.[23] La posición condílea no se relaciona

con el tratamiento con extracciones ni con la profundidad de la mordida.[24] La afirmación de que la extracción de premolares y la retracción de incisivos deben llevar obligatoriamente a perfiles desagradables y desplazamiento distal de la mandíbula no tiene sustento, según ha quedado demostrado.[25] Las personas que recibieron tratamiento ortodóntico presentan un índice de disfunción clínica significativamente menor que las que no lo recibieron.[26] Los pacientes tratados ortodónticamente no tienen más posibilidad de desarrollar signos de DTM mientras reciben esa terapia.[27] No se ha podido establecer una relación de aparición de dolor y disfunción de ATM con el curso del tratamiento ortodóntico, ni de cambios en el dolor y disfunción de la ATM con el curso del tratamiento ortodóntico.[28]

Al finalizar el tratamiento ortodóntico el paciente debe quedar con una oclusión saludable y funcional en céntrica, y en movimientos excursivos y protrusivos.[29,30] La oclusión céntrica (intercuspidación máxima) debe coincidir con la posición de relación céntrica (posición de reposo) (fig. A5-2). En movimientos excursivos del lado de trabajo (el lado hacia el cual se desplaza la mandíbula cuando se mastica un alimento), el canino superior debe hacer contacto con el canino inferior, mientras que ningún diente posterior debe hacerlo en punto alguno (oclusión mutuamente protegida) (fig. A5-3). En caso de que no pueda obtenerse una guía canina (por desgaste severo, ausencia de caninos superiores o caninos situados en el lugar de laterales) la pendiente de la cúspide vestibular de los dientes posterosuperiores deberá estar en contacto uniforme con la pendiente vestibular de los inferiores (oclusión o función grupal balanceada unilateralmente). Tanto con guía canina como con función grupal, no debe existir contacto del lado opuesto al de trabajo (lado de balanceo). En el movimiento de protrusión no tiene que haber contacto dentario posterior cuando los 6 dientes anterosuperiores hacen contacto con los 8 más anteriores de la mandíbula en posición borde a borde (tanto si hay guía canina como con función grupal) (fig. A5-4).

Figura A5-2. Paciente en oclusión céntrica que coincide con la relación céntrica.

Figura A5-3. Guía canina en movimiento excursivo (lado de trabajo). Nótese el intersticio por falta de contacto entre dientes posteriores. Existe también inoclusión de los dientes del otro lado (de balanceo).

Figura A5-4. Movimiento protrusivo. Nótese aquí también la ausencia de contacto entre dientes posteriores.

BIBLIOGRAFÍA

1. Collins MR: Temporomandibular joint: Diagnosis. Current Concepts in Orthodontics and Dentofacial Orthopedics 1:1-2, 1991.
2. Solberg WK: Update on TMD. Summarized by Turley PK. Pacific Coast Society of Orthodontists Bulletin, Spring, 52-55, 1991.
3. Williamson EH: Occlusion and TMJ dysfunction. J Clin Orthod 15:393-410, 1981.
4. Okeson JP: Management of Temporomandibular Disorders and Occlusion, 2nd ed. St. Louis: C.V. Mosby Co., 1989.
5. Mohl ND, Zarb GA, Carlsson GE, and Rugh JD: A Textbook of Occlusion. Chicago: Quintessence Publishing, 1988.
6. American Academy of Craniomandibular Disorders: Craniomandibular Disorders: Guidelines for Evaluation, Diagnosis and Management. McNeill C, ed. Chicago: Quintessence Publishing, 1988.
7. Williamson EH: Occlusion and TMJ dysfunction. J Clin Orthod 15:333-350, 1981.
8. Williamson EH: Occlusion: Understanding or misunderstanding. Angle Orthod 46:86-93, 1976.
9. Wyatt WE: Preventing adverse effects on the TMT through orthodontic treatment. Am J Orthod Dentofacial Orthop 91:493-499, 1987.
10. Neff PA: Occlusion and function. Georgetown University School of Dentistry, Washington, DC, 1975.
11. Boero RP: The physiology of splint therapy: A literature review. Angle Orthod 59: 165-180, 1989.
12. Bell WH: Modern Practice in Onhognathic and Reconstructive Surgery, vols. 1-3. Philadelphia: W.B. Saunders Co., 1992.
13. Roth RH: Temporomandibular pain—Dysfunction and occlusal relationships. Angle Orthod 43:136-153, 1973.
14. Roth RH: Functional occlusion for the orthodontist. J Clin Orthod. Part 1, 25:32-51; Part 2, 25:100-123. Part 3, 25:174-198. Part 4, 25:246-265, 1981.
15. Roth RH, and Ware WH: Orthognathic treatment in patients with temporomandibular joint pain dysfunction. J Clin Orthop 14:108-120, 1980.
16. Keb K, Bakopulos K, and Witt E: TMJ function with and without orthodontic treatment. Eur J Orthod 13:192-196, 1991.
17. Baker RW, Catania JA, and Baker RW, Jr.: Occlusion as it relates to TMJ: A study of the literature. NY State Dent J January, 57:36-39, 1991.
18. Sadowsky C, and Polson AM: TMD and functional occlusion after orthodontic treatment: Results of two long-term studies. Am J Orthod 86:386-390,1984.
19. Sadowsky C, and BeGole E: Long-term status of TMJ function and functional occlusion after orthodontic treatment. Am J Orthod 78:201-212, 1980.
20. Greene CS: Orthodontics, orthodontists and TMD. Summarized by Crouch DL. Pacific Coast Society of Orthodontists Bulletin, Winter, 33-35, 1990.
21. Sadowsky C, Theisen TA, and Sakols EI: Orthodontic treatment and TMJ sounds—A longitudinal study. Am J Orthod Dentofacial Orthop 99:441-447, 1991.
22. Dibbets JMH, and van der Weele LT: Extraction, orthodontic treatment, and craniomandibular dysfunction. Am J Orthod Dentofacial Orthop 99:210-219, 1991.
23. Kundinger KK, Austin BP, Christensen LV, Donegan SJ, and Ferguson DJ: An evaluation of TMJ and jaw muscles after orthodontic treatment involving premolar extractions. Am J Orthod Dentofacial Orthop 100:110-115, 1991.
24. Gianelly AA, Hughes HM, Wohlgemuth P, and Gildea G: Condylar position and extraction treatment. Am J Orthod Dentofacial Orthop 93:210-205, 1988.
25. Luecke PE III, and Johnston LE, Jr.: The effect of maxillary first premolar extraction and incisor retraction on mandibular position: Testing the central dogma of "functional orthodontics." Am J Orthod Dentofacial Orthop 101:4-12, 1992.
26. Egermark I, and Thilander B: Craniomandibular disorders with special reference to orthodontic treatment: An evaluation from childhood to adulthood. Am J Orthod Dentofacial Orthop 101:28-34, 1992.
27. Hirata RH, Heft NW, Hernandez B, and King GJ: Longitudinal study of signs of temporomandibular disorders (TMD) in orthodontically treated and nontreated groups. Am J Orthod Dentofacial Orthop 101:35-40, 1992.
28. Rendell JK, Norton LA, and Gay T: Orthodontic treatment and temporomandibular joint disorders. Am J Orthod Dentofacial Orthop 101:84-87, 1992.
29. Parker WS: Centric relation and centric occlusion—An orthodontic responsibility. Am J Orthod 74:481-500, 1978.
30. Andrews LF: The six keys to normal occlusion. Am J Orthod 62:296-309, 1972.

6

Función nasorrespiratoria

Es esencial una evaluación funcional integral para el desarrollo de la lista de problemas estomatognáticos del paciente. Los hábitos deben evaluarse con minuciosidad, tomando en cuenta que alrededor del 50% de los niños sin maloclusión tiene los que se consideran malos hábitos.[1] La duración y la intensidad de una situación anormal pueden ser más importantes que su presencia efectiva.[1]

La obstrucción nasal, causa de respiración bucal y de descenso de la mandíbula y la lengua, puede producir notables alteraciones en las relaciones dentales y faciales[2] (figs. A6-1 y A6-2). Si después de los 5 años –y sobre todo en el estadio de dentición mixta temprana de los 6 a los 8 años– el niño tiene dificultad para respirar por la nariz, lo más correcto sería una derivación al otorrinolaringólogo. A pesar de que la bibliografía está repleta de afirmaciones en el sentido de que los impedimentos en la vía aérea alteran el crecimiento dental y facial, existen sólidas evidencias en contrario.[3]

En un estudio reciente sobre crecimiento de la mandíbula y del maxilar superior, en varones que habían cambiado su modo de respirar, efectuado 5 años después de practicarles adenoidectomía, se halló que el crecimiento mandibular fue casi 4 mm mayor (estadísticamente significativo), pero que no hubo cambio en la dirección de crecimiento maxilar superior.[4] Por el contrario, el 20% de la muestra tampoco tuvo cambio en su modo de respirar. Un trabajo simultáneo[5] acerca de la relación entre morfología dentofacial vertical y respiración en adolescentes arribó a la conclusión de que los diferentes modos de respiración pueden basarse en conductas, más que ser dependientes de la vía aérea, y que la intervención para alterar la vía aérea, para de esa forma influir sobre el crecimiento dentofacial, es injustificada. Lo que podría constituir una modalidad terapéutica excelente para un paciente no indica que ejercerá el mismo efecto en la mayoría. A pesar de que en los respiradores bucales parece existir una leve tendencia hacia un patrón esquelético de clase II, con altura facial anterior aumentada, ángulos de plano mandibular altos e incisivos retroinclinados –características todas de una cara larga– para sustentar la decisión de intervenir clínicamente se requiere un análisis más cabal del patrón respiratorio.[6]

Fig. A6-1. Una severa obstrucción nasal llevó a este paciente a la respiración bucal con cambios significativos en sus características faciales, por ejemplo, posición de reposo hipotónica e insuficiencia labial.

Fig. A6-2. Vista anterior de la oclusión del mismo paciente de la figura A6-1. Nótese la mordida abierta, la inflamación gingival y el arco superior estrecho, todas anomalías asociadas con respiración bucal crónica.

BIBLIOGRAFÍA

1. Graber TM, Rakosi T, and Petrovic AG: Dentofacial Orthopedics with Functional Appliances. St. Louis: C.V. Mosby Co., 1985.
2. Linder-Aronson S: Nasorespiratory considerations in orthodontics. In: Orthodontics—State of the Art. Graber LW, ed. St. Louis: C.V. Mosby Co., 1986, 116-121.
3. Melsen B: Current Controversies in Orthodontics. Chicago: Ouintessence Publishing, 1991.
4. Woodside DG, Linder-Aronson S, Lundstrom A, and McWilliams J: Mandibular and maxillary growth after changed mode of breathing. Am J Orthod Dentofacial Orthop 100:1-18, 1991.
5. Fields HW, Warren DW, Black K, and Phillips CL: Relationship between vertical dentofacial morphology and respiration in adolescents. Am J Orthod Dentofacial Orthop 99:147-154, 1991.
6. Ung N, Koenig T, Shapiro PA, Shapiro G, and Trask G: A quantitative assessment of respiratory patterns and their effects on dentofacial development. Am J Orthod Dentofacial Orthop 98:523-532, 1990.

7

Consideraciones sobre higiene oral

La desmineralización del esmalte (fig. A7-1), que se ha asociado con la terapia ortodóntica fija, es un proceso extremadamente rápido, causado por el desafío cariógeno constante y de alto grado desarrollado en torno de brackets y debajo de bandas mal adaptadas[1] (fig. A7-2). Como los aparatos ortodónticos tienden a aumentar la acumulación de placa sobre los dientes, no sorprende que los pacientes de esta especialidad suelan presentar más inflamación gingival.[2-6]

En el transcurso del tratamiento ortodóntico tienen gran importancia la inspección cuidadosa en cada visita, los programas preventivos con flúor y la higiene oral.[1-4] Se aconseja un correcto cepillado y uso de hilo de seda dental 3 veces por día, seguido por colutorios fluorados una vez por día.[5] La combinación de cepillado diario con dentífrico fluorado y enjuague diario con un compuesto fluorado aporta una protección completa al paciente ortodóntico, al inhibir la desmineralización o promover la remineralización de las superficies en riesgo.[7] Es muy recomendable el cepillado dental con uno de los relativamente nuevos cepillos eléctricos contrarrotacionales. Durante el tratamiento ortodóntico de adolescentes con aparatos fijos, el cepillo eléctrico rotativo es más eficaz que los cepillos convencionales para remover placa y controlar la gingivitis.[8] En un estudio reciente que comparó el cepillado manual con el eléctrico se llegó a la conclusión de que el uso del sistema eléctrico produjo en general índices de placa más bajos.[2] Otro trabajo sobre la eficacia del nuevo aparato concluyó que los índices de placa y gingival eran significativamente menores después de cepillarse 2 meses con el cepillo eléctrico contrarrotacional, que después de hacerlo con el manual.[3] El tratamiento ortodóntico en sí también tiene su impacto sobre la higiene oral en el largo plazo; un trabajo mostró que los niños que recibieron tratamiento ortodóntico tuvieron mayor reducción de placa y de gingivitis que los que no recibieron esta terapia.[4] Esto fue relacionado más con factores de comportamiento que con la mejor alineación de los dientes.[4]

El tratamiento ortodóntico durante la adolescencia no tiene efectos discernibles sobre la salud periodontal ulterior.[9] En ausencia de situaciones comprometedoras [p. ej., alto índice de cariados-perdidos-obturados (CPO), periodontitis], los pacientes adultos no tienen intrínsecamente más posibilidad de perder soporte dental (es decir, altura de cresta ósea) que los adolescentes.[10] En los pacientes con enfermedad periodontal controlada en forma pasiva no habrá mayor progresión de periodontitis marginal debida al movimiento dentario ortodóntico, siempre y cuando se mantenga una excelente higiene oral en todo el curso de tratamiento y que el paciente visite en forma periódica al periodoncista cada 3 a 4 meses, para control.[11-13] Los irrigadores orales tienen por lo general buena aceptación entre los adultos.[11] Los colutorios como el Listerine pueden ser ayudas eficaces si el paciente cumple las indicaciones.[11] Los casos de inflamación gingival inmanejable pueden solucionarse con un régimen de 6 semanas de enjuagues con Peridex (Procter & Gamble) dos veces por día[11] (figs. A7-3 y A7-4). Al concluir esas 6 semanas será preciso hacer una limpieza dental para remover manchas.[11] Para la reducción definitiva de bolsas después de la ortodoncia se usa por lo general tratamiento quirúrgico. Por otra parte, aunque el injerto previo a la ortodoncia –para evitar la recesión en anteroinferiores prominentes– es muy recomendable, en el paciente postratamiento podría no existir la necesidad de injerto para impedir la recesión adicional, ya que la mayor parte de ella se produce rápido y luego se estabiliza.[6] Durante la fase de tratamiento pueden crearse dehiscencias óseas por inflamación o cepillado excesivamente intenso, sobre todo si la apófisis alveolar es delgada[6] (figs. A7-5 y A7-6).

Fig. A7-1. Severa desmineralización del esmalte y formación de puntos blancos, por falta de higiene oral correcta, 2 años después de un tratamiento ortodóntico.

Fig. A7-2. Gran caries formada bajo una banda mal adaptada, que fuera aplicada para mantenimiento de espacio hasta la erupción del canino.

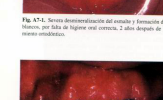

Fig. A7-3. Inflamación gingival severa presente a pesar del buen cepillado. A este paciente se le instituyó un régimen de colutorios con Peridex (Procter & Gamble, Cincinnati, OH).

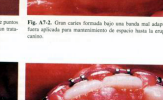

Fig. A7-4. Vista oclusal del mismo paciente de la figura A7-3. Nótese que los incisivos centrales están casi sepultados por la hipertrofia de tejido blando.

Durante el tratamiento ortodóntico las fuerzas deben mantenerse siempre dentro de los límites fisiológicos[12] así como los aparatos y la mecánica utilizada serán tan simples como sea posible.[6] En general las fuerzas utilizadas en adultos deben mantenerse a un nivel más bajo que en niños. Las fuerzas intrusivas ligeras y constantes deben mantenerse durante el desplazamiento dentario.[14,15] Al tratar dientes con defecto óseo (circundante), en especial en las regiones anteriores (p. ej., incisivos superiores sobresalientes con defecto óseo palatino), conviene considerar mecánicas que intruyan a esos dientes.[14,15] Aun cuando no se produzca intrusión, esta fuerza intrusiva puede contrarrestar los efectos del componente extrusivo.[14] Si el ortodoncista contempla el desplazamiento en paralelo de los dientes hacia áreas donde hay bolsas intraóseas, a menudo es prudente que realice un desbridamiento a cielo abierto, para preparar la superficie radicular adyacente a la bolsa.[16] El movimiento de los dientes en paralelo puede aumentar el crecimiento óseo y la reinserción, si el periodoncio es preparado adecuadamente.[16]

Las áreas desdentadas de la boca requieren atención especial en la fase de planificación del tratamiento, sobre todo si se intentará desplazar dientes a través de esos espacios.[17,18] Cuando se procura cerrar el espacio desdentado de un primer molar perdido por medio de movimientos mesial y distal del segundo molar y del segundo premolar, respectivamente, cabe esperar una definida pérdida ósea, de 1 mm como promedio, en torno del segundo molar y de 0,5 mm en torno del premolar.[17] Puede producirse una reducción de altura vertical del hueso de hasta 4 o 5 mm.[17] Los espacios cerrados también son difíciles de conservar en estos pacientes.[18] Por otra parte, cuanto más dure el tratamiento mayor será la magnitud de la resorción radicular.[17,18]

Fig. A7-5. Este paciente con enfermedad periodontal avanzada no sería buen candidato para un tratamiento ortodóntico.

Fig. A7-6. Un cepillado demasiado intenso, sumado a oclusión prominente y tejidos delgados, llevaron a esta situación de recesión gingival, fisuras gingivales y abrasión de los dientes.

Mientras que los pacientes más jóvenes responden más favorablemente, los de mayor edad parecen resistir la oposición de nuevo hueso alveolar.[17]

En caso de molares superiores sobreerupcionados, en los que el uso de aparatos fijos convencionales llevaría a la extrusión indeseada de los dientes adyacentes (la extrusión ocurre con mucho más rapidez que la intrusión), se usa una osteotomía en una fase para reubicar el diente afectado con el hueso que lo circunda hasta el nivel correcto.[19] El movimiento dentario ortodóntico con arcos de alambre seccionales estabilizará el resultado antes de que el hueso cure por completo.[19] En los casos en que se necesite extruir dientes, hay que conceder tiempo suficiente para permitir el "relleno óseo" en torno de su nueva posición (1 mm/mes).[20]

En los pacientes con ligera irregularidad de los incisivos o discrepancia de tamaño de los dientes anteriores se remueve esmalte interproximal durante el tratamiento ortodóntico y se aproximan íntimamente las raíces. En otros pacientes con morfología coronorradicular no común, la proximidad radicular es inevitable a efectos de producir alineación de las coronas. El clínico no tiene por qué preocuparse demasiado, ya que esas situaciones no parecen dar como resultado una tendencia mayor al colapso periodontal.[21]

Por último, se debe ser muy cuidadoso en los casos con dentición prominente, respecto de la cortical alveolar, cuando el tejido blando de revestimiento es delgado y la higiene oral inadecuada. La retracción puede ocurrir con bastante rapidez. El sitio donante debe ser evaluado con cuidado en cuanto a existencia de fenestración o dehiscencia[22] (figs. A7-7 y A7-8).

Fig. A7-7. Recesión gingival severa en todos los dientes anteroinferiores, generada en unos pocos meses de tratamiento ortodóntico. Fue resultado del movimiento dentario en un medio con higiene oral deficiente, raíces prominentes y hábitos parafuncionales.

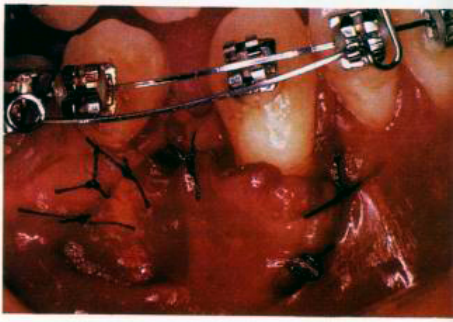

Fig. A7-8. En el área premolar inferior se había revelado una fenestración.

BIBLIOGRAFÍA

1. Ogaard B Rolla G, and Arends J: Orthodontic appliances and enamel demineralization. Am J Orthod Dentofacial Orthop 94:68-73,1988.
2. Jackson CL: Comparison between electric toothbrushing and manual toothbrushing with and without oral irrigation, for oral hygiene of orthodontic patients. Am J Orthod Dentofacial Orthop 99:15-20, 1991.
3. Wilcoxon DB, Ackerman RJ, Killoy WJ, Love JW, Sakamura J, and Tira DE: The effectiveness of a counterrotational-action power toothbrush on plaque control in orthodontic patients. Am J Orthod Dentofacial Orthop 99:7-14, 1991.
4. Davies TM, Shaw WC, Worthington HV, Addy M, Dummer P, and Kingdon A: The effect of orthodontic treatment on plaque and gingivitis. Am J Orthod Dentofacial Orthop 99:155-162, 1991.
5. Shannon IL: Prevention of decalcification in orthodontic patients. J Clin Orthod 15:695-705, 1981 .
6. Artun J: Long-term periodontal response to orthodontic treatment—Summary by Hawley B. Pacific Coast Society of Orthodontists Bulletin, Spring, 42-43, 1991.
7. O'Reilly MM, and Featherstone JDB: Demineralization and remineralization around orthodontic appliances: An in vitro study. Am J Orthod Dentofacial Orthop 92:33-40, 1987.
8. Boyd RL, Murray P, and Robertson PB: Effect of rotary electric toothbrush versus manual toothbrush on periodontal status during orthodontic treatment. Am J Orthod Dentofacial Orthop 96:342-347, 1989.
9. Polson AM, Subtenly JD, Heitner SW, Polson AP, Sommers EW, Iker HP, and Reed BE: Long-term periodontal status after orthodontic treatment. Am J Orthod Dentofacial Orthop 93:51-58, 1988.
10. Harris EF, and Baker WC: Loss of root length and crestal bone height before and during treatment in adolescent and adult orthodontic patients. Am J Orthod Dentofacial Orthop 98:463-469, 1990.
11. Boyd RL: Can adults with periodontitis be treated orthodontically? Summary by Quinn RS. Pacific Coast Society of Orthodontists Bulletin, Spring, 48-49, 1991.
12. Eliasson LA, Hugoson A, Kurol J, and Siwe H: The effects of orthodontic treatment on periodontal tissues in patients with reduced periodontal support. Eur J Orthod 4:1-9, 1982.
13. Page R: Frontiers in periodontics. Summary by Nichols O. Pacific Coast Society of Orthodontists Bulletin, Spring, 39-41, 1991.
14. Kessler M: Interrelationships between orthodontics and periodontics. Am J Orthod 70:154-172, 1976.
15. Melsen B: Adult orthodontics. J Clin Orthod 22:630-641,1988.
16. Hösl E, Zachrisson BV, and Baldauf A: Orthodontics and Periodontics. Chicago: Quintessence Publishing, 1985.
17. Goldberg D, and Turley PK: Orthodontic space closure of the edentulous maxillary first molar area in adults. International Journal of Adult Orthodontic and Orthognathic Surgery 4:255-266, 1989.
18. Stepovich ML: A clinical study on closing edentulous spaces in the mandible. Angle Orthod 49:227-233, 1979.
19. Mostafa YA, Tawfik KM, and El-Mangoury NH: Surgical orthodontic treatment for overerupted maxillary molars. J Clin Orthod 19:350-351,1985.
20. Sperry TP: The role of tooth extrusion in treatment planning for orthognathic surgery. International Journal of Adult Orthodontic and Orthognathic Surgery 4: 197-211, 1988.
21. Artun J, Kokich VG, and Osterberg SK: Long-term effect of root proximity on periodontal health after orthodontic treatment. Am J Orthod Dentofacial Orthop 91:125-130,1987.
22. Viazis AD, Corinaldesi G, and Abramson MM: Gingival recession and fenestration in orthodontic treatment. J Clin Orthod 25:633-636, 1990.

8

Cirugía plástica periodontal

Durante años el objetivo final de la cirugía periodontal mucogingival fue cubrir raíces expuestas con injertos de tejidos blandos. En el presente ese objetivo ha sido ampliamente logrado con el uso de diversas técnicas.[1-4] Ahora es el gran campo del mejoramiento estético el que domina nuestro pensamiento en odontología. Cirugía plástica periodontal es la denominación usada para describir procedimientos quirúrgicos realizados para corregir o eliminar deformidades traumáticas de encía y mucosa alveolar.[1] Estos procedimientos también incluirían tratamiento de la recesión tisular marginal, márgenes gingivales excesivos, deficiencias localizadas de la cresta alveolar y exposición de dientes que no hicieron erupción para su tratamiento ortodóntico.[3]

La excesiva exhibición de encía es una situación resultante de mostrar demasiada encía del maxilar superior al sonreír, denominada comúnmente "sonrisa llena de encía" o línea labial alta.[3] Esto puede ser causado por deformidad esquelética, deformidad de tejidos blandos o una combinación de ambas. Otra causa son las coronas clínicas cortas, por exposición incompleta de las coronas anatómicas. Si las coronas clínicas cortas producen una sonrisa "llena de encía", se puede reformar el contorno para conseguir el resultado estético deseado.

La cirugía plástica periodontal puede utilizarse no sólo para mejorar la estética, sino también para ayudar en el tratamiento ortodóntico con una variedad de recursos. La "sonrisa llena de encía" puede ser manejada de modo de crear una correcta altura de las coronas y obtener contornos gingivales agradables. El diagnóstico de este problema lo puede hacer tempranamente el ortodoncista. La evaluación de la línea de la sonrisa, línea labial y longitud de los dientes puede ayudar a diferenciar entre exhibición excesiva de encía debida a exceso vertical del maxilar superior (fig. A8-1) y la causada por una longitud coronaria insuficiente (figs. A8-2 hasta A8-5). Además, establecer el tejido marginal en el nivel de la unión amelocementaria (UAC) mejora la estética y crea una situación en la cual el ortodoncista puede tener una mayor zona de conveniencia cuando trata casos con compromiso periodontal.

Asimismo, las técnicas exitosas para cubrir raíces pueden ayudar en el tratamiento de la encía adherente inadecuada, como también en el de la hipersensibilidad radicular y el aspecto antiestético. Las técnicas de cubrimiento de raíces para tratar la recesión tisular marginal en el nivel de los caninos en el pasado fueron procedimientos relativamente impredecibles. Los injertos de tejido blando se hicieron primero para aumentar la banda de encía adherente. En 1982 fue descrita una técnica predecible para cubrir raíces mediante un injerto gingival libre, después de acondicionar la raíz con ácido cítrico.[1] En 1985 fue presentado el injerto de tejido conectivo subepitelial, para mejorar la estética en los injertos para cubrimiento de raíces. Éste demostró, desde entonces, ser especialmente útil para el tratamiento de la recesión gingival (figs. A8-6 hasta A8-9).

Fig. A8-1. Encía visible en demasía, a causa de exceso vertical de maxilar superior.

Fig. A8-2. Excesiva exhibición de la encía, a causa de longitud coronaria insuficiente.

Fig. A8-3. La misma paciente de la figura A8-3 después de una cirugía plástica periodontal.

Fig. A8-4. Vista anterior: espacios entre los incisivos inferiores e inadecuada longitud de las coronas clínicas de los dientes anterosuperiores.

Fig. A8-5. La misma paciente de la figura A8-4 después de una cirugía plástica periodontal.

Fig. A8-6. Recesión de tejidos blandos en el área de los incisivos centrales superiores, que ocasionó exposición radicular.

Fig. A8-7. La misma paciente de la figura A8-6, 1 mes después del injerto de TC en el área de la UAC de los incisivos centrales.

Fig. A8-8. Recesión gingival del canino inferior derecho. En estos casos, para evitar la recesión adicional durante el movimiento dentario es muy aconsejable un injerto periodontal.

Fig. A8-9. La misma paciente de la figura A8-8, 3 meses después de cubierta la raíz con injerto de TC. Ya se puede iniciar el tratamiento ortodóntico.

BIBLIOGRAFÍA

1. Miller PD, Jr.: Root coverage using a free soft tissue autograft following citric acid application: I. Technique. International Journal of Periodontics and Restorative Dentistry 2:65, 1982.
2. Langer B, and Langer L: Subepithelial connective tissue graft technique for root coverage. J Periodontol 56:715, 1985.
3. Allen EP: Use of mucogingival surgical procedures to enhance esthetics. Dent Clin North Am 32:307-330, 1988.
4. Jacoby B, Viazis AD, Abelson M, and Allen EP: Periodontal plastic surgery in orthodontics. J Clin Orthod (in press).

Parte B

Evaluación facial y cefalométrica

1

Posición natural de la cabeza

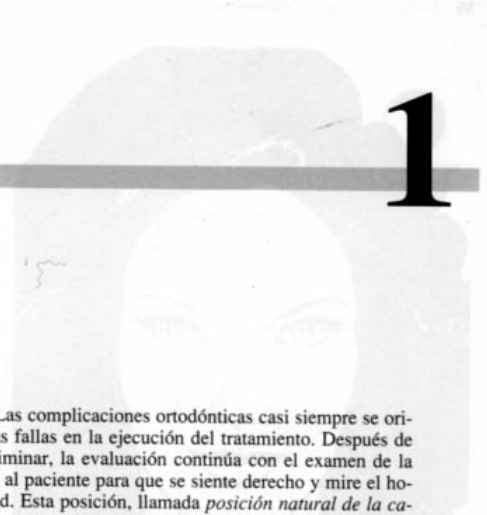

El examen facial es la clave del diagnóstico.[1] Las complicaciones ortodónticas casi siempre se originan en errores de diagnóstico y no de las fallas en la ejecución del tratamiento. Después de obtener la información dental clínica preliminar, la evaluación continúa con el examen de la cara vista de frente y de perfil. Se instruye al paciente para que se siente derecho y mire el horizonte o directamente el espejo en la pared. Esta posición, llamada *posición natural de la cabeza* (PNC), es la que mantiene el paciente en su vida cotidiana[2-8] (figs. B1-1 y B1-2). Por lo tanto, es la que debemos tomar como referencia en nuestro examen. En esta posición las pupilas están centradas en el medio de los ojos, definiendo la línea de visión u *horizontal verdadera* (TH).[6-8] La línea TH debe ser paralela al piso.[6]

La posición natural de la cabeza ha sido establecida en los últimos 30 años como la de referencia más adecuada para la toma de la radiografía cefalométrica.[2-8] Se sabe que está relacionada con la postura natural del cuerpo y el alineamiento con la columna cervical, está basada en la línea de la visión y está determinada por el equilibrio total de la cabeza y el cuello cuando el individuo mira directamente hacia adelante.[3,4,9-15] La reproducibilidad de la PNC ha demostrado estar dentro del espectro de variación clínicamente aceptable de 4°, que es sin duda mucho mejor que la variabilidad de 26° de la horizontal de Frankfort y el plano SN entre diferentes individuos.[4-6]

Se toma una radiografía PNC con el paciente en el cefalostato y mirando directamente adelante, al espejo. Se observa al paciente de lado, para asegurarse de que la pupila está en el medio del ojo. En caso de no estar centrada la pupila en el centro del ojo, el clínico debe corregir la posición de la cabeza.[6-8] Debe ser advertida cualquier tendencia del individuo a mantener la cabeza en una posición "antinatural", flexionada o extendida, y puede ser necesario "corregir" la posición registrada de la cabeza.[16] En época reciente, los observadores hicieron estimaciones subjetivas e independientes de la PNC en 28 pacientes, mediante trazados de los perfiles faciales.[17] Los resultados de estas estimaciones fueron comparadas con los registros de la PNC obtenidos de registros fotográficos de los mismos sujetos. Sólo hubo diferencias promedio mínimas (entre 0° y 1,4°) entre los dos métodos. Por lo tanto, la estimación de la PNC puede ser realizada con una precisión aceptable en muchos casos. Resulta así que es el clínico y no el paciente, quien determina la posición final.[6-8]

Las olivas auditivas deben ser colocadas directamente frente al trago, para que hagan contacto leve con la piel, estableciendo un soporte bilateral de la cabeza en el plano transversal. Los cefalostatos laterales con las olivas auditivas alteran la posición de la cabeza y el cuello durante los registros posturales.[18] Con las olivas colocadas los sujetos extienden la cabeza y el cuello más hacia arriba que sin ellas.[18] El paciente debe estar cómodo y relajado, y la cabeza no debe estar inclinada o ladeada. La posición correcta se confirma observando al paciente desde el frente. La pieza de la nariz se coloca de modo que haga contacto leve con la piel, para establecer el soporte del plano vertical. Los tres puntos de contacto leve fijan al paciente en PNC. Luego de un control final, se toma la radiografía. El procedimiento completo debe demorar sólo 1 a 3 minutos. La determinación de una horizontal verdadera, estética, por inspección visual de la cara del paciente, ha demostrado ser altamente reproducible y tener mayor relevancia para los tejidos blandos que la horizontal de Frankfort.[19-23]

Figura B1-1 Posición natural de la cabeza. El paciente está mirando directamente hacia el frente. La *vertical verdadera* es perpendicular al piso. La *horizontal verdadera* es paralela al piso y se define con las pupilas de los ojos.

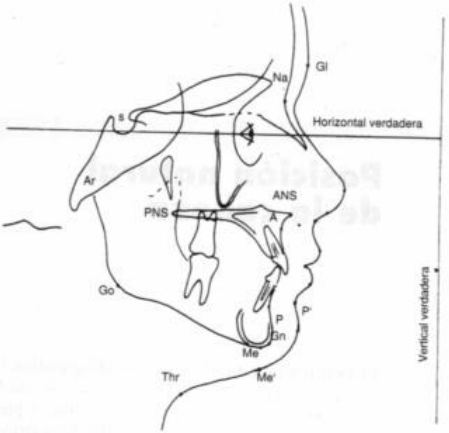

Figura B1-2 La *horizontal verdadera* coincide con la línea de la visión. Las pupilas de los ojos están centradas en el medio de los ojos. Se indican también los principales puntos cefalométricos.

BIBLIOGRAFÍA

1. Arnett GW: Excellent treatment results using ideal orthodontic/orthognathic treatment planning. Summarized by Nichols LO. PCSO Bulletin, 37-39, 1991.
2. Moorrees CFA, and Kean MR: Natural head position, a basic consideration in the interpretation of cephalometric radiographs. Am J Phys Anthropol 16:213-234, 1956.
3. Solow B, and Tallgren A: Head posture and craniofacial morphology. Am J Phys Anthropol 44:417-436, 1976.
4. Solow B, Siersbaek-Nielsen S, and Greeve E: Airway adequacy, head posture, and craniofacial morphology. Am J Orthod 86:495-500, 1983.
5. Cooke MS, and Wei SHY: A summary five-factor cephalometric analysis based on natural head posture and the true horizontal. Am J Orthod 93:213-223, 1988.
6. Viazis AD: A cephalometric analysis based on natural head position. J Clin Orthod 25:172-182, 1991.
7. Viazis AD: A new measurement of profile esthetics. J Clin Orthod 25 :15 -20, 1991.
8. Viazis AD: The cranial base triangle. J Clin Orthod 25:565-570, 1991.
9. Luyk NP, Whitfield PH, Ward-Booth RP, and Williams ED: The reproducibility of the natural head position in lateral cephalometric radiographs. Br J Oral Maxillofacial Surg 24:357-366, 1986.
10. Cannon J: Head posture—An historical review of the literature. Aust Orthod 9:234-237, 1985.
11. Solow B, Siersbaek-Nielsen S, and Greeve E: Airway adequacy, head posture, and craniofacial morphology. Am J Orthod 86:214-223, 1984.
12. Vig PS, Showfety KJ, and Phillips CP: Experimental manipulation of head posture. Am J Orthod 77:258-268, 1980.
13. Luyk NP, Whitfield PH, Ward-Booth RP, and Williams ED: The reproducibility of the natural head position in lateral cephalometric radiographs. Br J Oral Maxillofacial Surg 24:357-366, 1986.
14. Cole SC: Natural head position, posture, prognathism. Br J Orthod 15:227-239, 1988.
15. Michiels LYF, and Tourne LPM: Nasion true vertical: A proposed method for testing the clinical validity of cephalometric measurements applied to a new cephalometric reference line. Int J Adult Orthod Orthog Surg 5:43-52, 1990.
16. Lundstrom A: Guest editorial: Intercranial reference lines versus the true horizontal as a basis for cephalometric analysis. Eur J Orthod 13:167-168, 1991
17. Lundstrom A, Fosberg CM, Westergren H, and Lundstrom F: A comparison between estimated and registered NHP. Eur J Orthod 13:59-64, 1991.
18. Greenfield B, Kraus S, Lawrence E, and Wolf SL: The inlluence of cephalostatic ear rods on the positions of the head and neck during postural recordings. Am J Orthod Dentofacial Orthop 95:312-318, 1989.
19. Bass NM: The aesthetic analysis of the face. Eur J Orthod 13:343-350, 1991.
20. Siersbaek-Nielsen S, and Solow B: Intra- and interexaminer variability in head posture recorded by dental auxiliaries. Am J Orthod 82:50-57, 1982.
21. Chang HP: Assessment of anteroposterior jaw relationship. Am J Orthod 92:117- 122, 1987.
22. Showfety KJ, Vig PS, and Matteson SA: A simple method for taking natural-head-position cephalograms. Am J Orthod 83:495-500, 1983.
23. Lundstrom F, and Lundstrom A: Clinical evaluation of maxillary and mandibular prognathism. Eur J Orthod 11:408-413, 1989.

2

Estándares de Bolton y de Michigan

Una de las principales desventajas de los análisis cefalométricos existentes es que las diferencias en las normas de selección de la muestra hacen que las comparaciones directas entre ellas no sean confiables científicamente, aunque en la práctica muchos clínicos utilizan mediciones de distintos análisis para sustentar su diagnóstico.

Además, muchos análisis sólo ofrecen una media para adolescentes, sin tener en cuenta la edad y el sexo del paciente en crecimiento. A pesar de que los pacientes no deben ser tratados "por los números", el clínico que usa mediciones de un análisis en particular debe referirse a una tabla adecuada a la edad del paciente. Estas tablas se presentan en los estándares de Bolton y de Michigan.[1,2]

Muchos de los estándares de Bolton y de Michigan están basados en la horizontal de Frankfort. Downs[3] ha dicho que este plano debe ser considerado un nivel (esto es, lo mismo que la horizontal verdadera) cuando el sujeto está de pie y mirando directamente al frente. En los casos donde halló discrepancia entre las mediciones cefalométricas y su impresión clínica, encontró que la horizontal de Frankfort se desviaba del plano de la horizontal verdadera (fig. B2-1). Cuando incluyó en sus cálculos los grados de desviación (en otras palabras, cuando niveló la horizontal de Frankfort), encontró que sus mediciones concordaban con sus hallazgos clínicos

En esencia, Downs usó un plano horizontal verdadero junto con las normas basadas en la horizontal de Frankfort. Podemos seguir este concepto tomando radiografías en la posición natural de la cabeza (PNC), basando las mediciones en la horizontal verdadera y comparándolas con las medias y desviaciones estándar de los estándares de Bolton y de Michigan.

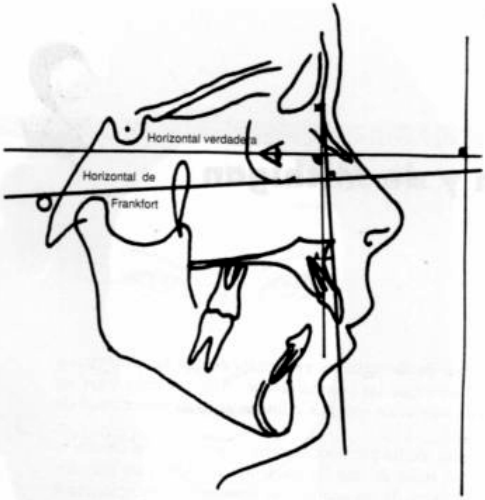

Fig. B2-1 Nótese la marcada inclinación de la horizontal de Frankfort (FH) en relación con la horizontal verdadera (TH). A pesar de que el maxilar es prognato con relación a TH, parece retrognato con relación a FH. (Véase *Evaluación esquelética anteroposterior*)

BIBLIOGRAFÍA

1. Broadbent BH Sr, Broadbent BH Jr, and Golden WH: Bolton Standards of Dentofacial Development Growth. St. Louis: C.V. Mosby Co., 1975.
2. Riolo ML, Moyers RE, McNamara JA, and Hunter WS: An Atlas of Craniofacial Growth: Cephalometric Standards. Ann Arbor, MI: University School Growth Study, the University of Michigan. Monograph Number 2, Craniofacial Growth Series, Center for Human Growth and Development, 1972.
3. Downs WF: Analysis of the dento-facial profile. Angle Orthod 26:191-212, 1956.

3

Hitos (puntos) cefalométricos

Los siguientes son algunos de los puntos usados más comúnmente en los análisis cefalométricos$^{1-3}$ (fig. B1-2):

Articular: punto construido en la intersección de la base craneana posterior y la rama ascendente mandibular.

Columela(Cm): el punto más anterior e inferior de la nariz.

Espina nasal anterior (ANS): apófisis del maxilar superior que forma la proyección más anterior del piso de la cavidad nasal.

Espina nasal posterior (PNS): apófisis formada por la proyección más posterior de la unión de los huesos palatinos en la línea media.

Estomion (St'): punto en la unión interlabial de la boca donde contactan los labios inferior y superior.

Glabela (Gl): el punto de tejido blando más anterior del hueso frontal.

Gnatión (Gn): el punto más bajo y anterior en la curvatura del perfil de la sínfisis mandibular.

Gonión (Go): el punto más posterior e inferior en el ángulo de la mandíbula, formado por la unión de la rama ascendente y el cuerpo de la mandíbula.

Labialis inferioris (LI): punto arbitrario en el bermellón del labio inferior.

Labialis superioris (LS): punto arbitrario en el bermellón del labio superior.

Línea del cabello (Hr): el punto medio en la frente donde comienza la línea de cabellos.

Mentón de tejidos blandos (Me'): Punto en el contorno inferior del mentón opuesto al mentón de tejidos duros.

Mentoniano o Mentón (Me): punto más inferior en la sínfisis de la mandíbula.

Mitad de la nariz (No): punto medio entre Sn y Pr sobre la horizontal verdadera, proyectada sobre el contorno inferior de la nariz.

Nasion (N o Na): punto más anterior de la sutura frontal.

Pogonión (P o Pg): punto más anterior sobre la sínfisis de la mandíbula.

Pogonión de tejidos blandos (P'): punto más anterior de los tejidos blandos del mentón.

Pronasal (Pr): punta de la nariz.

Punto A (A): punto arbitrario en la parte más cóncava de la curvatura desde la espina nasal anterior en la cresta del proceso alveolar del maxilar superior.

Punto B (B): punto arbitrario en el perfil desde la curvatura anterior de la mandíbula, pognión hasta la cresta del proceso alveolar del maxilar inferior.

Punto Th: punto de unión del cuello y los tejidos blandos submandibulares.

Punto V: punto medio en la distancia entre el punto A y Sn.

Sella o Silla (S): punto construido en el medio de la silla turca.

Subnasal (Sn): punto donde se encuentra la base de la nariz con el labio superior.

Surco labial inferior (ILS): punto en la parte más deprimida de la curvatura del labio inferior.

Zygoma (Zy): Punto más externo de la apófisis cigomática, en tejidos blandos.

BIBLIOGRAFÍA

1. Proffit WR: Contemporary Orthodontics. St. Louis, MO: C.V. Mosby Co., 1986.
2. Viazis AD: Cephalometric analysis based on natural head position. J Clin Orthod 25:172-182, 1981.
3. Bass NM: The esthetic analysis of the face. Eur J Orthod 13:343-350, 1991.

4

Evaluación de los tejidos blandos

El significado de la evaluación de los tejidos blandos radica en la importancia del papel que desempeña la atracción dentofacial en nuestra sociedad.[1-4] Como clínicos, necesitamos asegurarnos de que no comprometemos los tejidos blandos por una buena oclusión y viceversa. La evaluación de los tejidos blandos faciales vistos de frente y de perfil es esencial para comprender integralmente las características estéticas del paciente.[5] Véase en el capítulo anterior el glosario de los puntos cefalométricos usados aquí en forma abreviada.

Regla de los tercios[6,7]

La línea media *vertical verdadera,* cuando pasa a través del medio de la frente (Gl), punta de la nariz (Pr) y los labios, divide la cara en dos mitades y cruza en forma perpendicular a la línea de visión (horizontal verdadera; TH) (véase fig. B1-1). Una asimetría leve es normal y debe estar presente en todos los individuos[6] (fig. B4-1).

A lo largo de la vertical verdadera se pueden definir tres tercios faciales verticales iguales[7] (fig. B4-2) como *tercio facial superior, tercio medio facial* y *tercio facial inferior*. La *cara principal* (de ojo a ojo) puede ser dividida en tres tercios iguales a lo largo de la horizontal verdadera (fig. B4-3): *ancho del ojo derecho, ancho nasal* y *ancho del ojo izquierdo.* De acuerdo con esta dimensión, los ojos, las distancia entre los pliegues del ojo y la base del ala de la nariz deben ser todos del mismo ancho aproximadamente. La cara completa (de oreja a oreja) también puede ser dividida en tercios iguales a lo largo de la horizontal verdadera (fig. B4-3): *ancho facial derecho, ancho de la boca* y *ancho facial izquierdo.* Los tercios anteriormente mencionados proveen al clínico un idea clara de la apariencia facial total y de la proporcionalidad del paciente.

Proporciones faciales[3,5,6]

Podemos definir la *altura facial* como la distancia entre la glabela (Gl) y el mentón de los tejidos blandos (Me'), y el *ancho facial* como la distancia entre los dos puntos más externos de las protuberancias malares. Esta proporción debe ser del 90% aproximadamente. El *ancho pupilar* y el *ancho goniano* deben ser de alrededor del 50% y del 75% del ancho facial, respectivamente. El ancho nasal debe ser de alrededor del 70% de la altura nasal (GlPr). También estas proporciones dan una buena impresión de las características y proporciones faciales específicas del paciente (fig. B4-4)

Inclinación (convergencia) facial

La inclinación facial puede determinarse con facilidad a partir del *ángulo de convergencia facial* que se forma por extensión de la líneas derecha e izquierda, que conectan los puntos más laterales de las órbitas y la unión de los labios superior e inferior en las comisuras labiales (fig. B4-5). Su intersección forma un ángulo que, con una media de más o menos una desviación estándar (±DE), es 45° ± 5°. Valores mayores de este ángulo indican una cara más ancha, más cuadrada, mientras que los valores menores indican una cara larga y más angosta.

[redacted]

Figura B4-1. Una asimetría muy leve es normal en todos los individuos.

Figura B4-2. La cara se divide en tres tercios verticales iguales.

Figura B4-3. La cara se divide en tercios iguales a lo largo de la horizontal verdadera; el ancho del ojo debe ser igual al ancho nasal; el ancho de la boca debe ser igual a la distancia tomada desde las orejas a los ángulos de los ojos en cada lado.

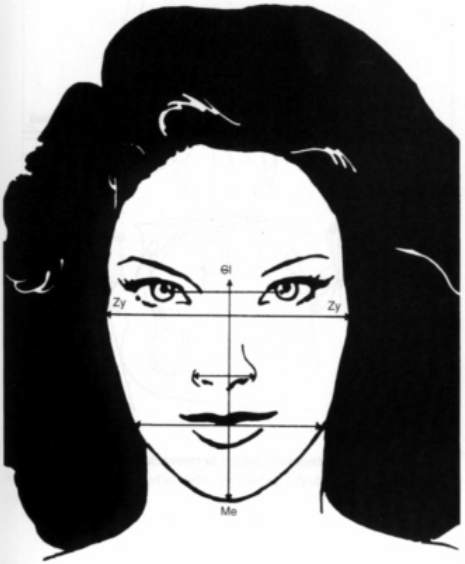

Figura B4-4. Proporciones faciales. Altura facial : ancho facial = 9:10; ancho pupilar : ancho facial = 1:2; ancho nasal : altura nasal = 7:10; ancho goniano : ancho facial = 7,5:10.

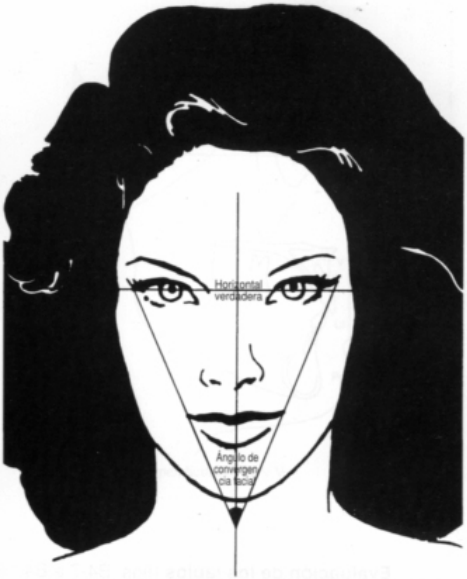

Figura B4-5. El ángulo de convergencia facial indica si una cara es normal, cuadrada o angosta.

Evaluación de la nariz

La proporción del *ancho nasal* a la *altura nasal (Gl-Sn)* debe ser de 70%. Nos indica una estimación global de la proporción nasal.[3] Una base del ala de la nariz más ancha parece aplanar el tercio medio facial y una más angosta hace aparecer más largo al labio superior.

Dos líneas perpendiculares a TH desde Sn y Pr definen la *longitud nasal* como la distancia entre estos dos puntos sobre TH (fig. B4.6). La media ± DE es 18 ± 2 mm. Si localizamos el punto medio de Sn-Pr sobre TH y dibujamos una línea vertical al contorno inferior de la nariz, podemos definir la mitad de la nariz (No). Los perfiles femeninos con narices pequeñas son considerados más agradables estéticamente.[5] En relación con el mentón se considera ideal para las mujeres tener la nariz menos prominente y para los hombres tenerlas más prominentes.[5]

Convexidad del perfil

Una paralela a la vertical verdadera desde No y la línea NoPg' define el *ángulo V*[8] (fig. B4-6). Este ángulo marca la convexidad de la cara.[8] La media ± DE es -13° ± 4°. La línea NoPg' (línea S de Steiner)[9] – que conecta la mitad de la nariz (No) y el mentón (Pg)– debe tocar muy levemente los labios superior e inferior. La línea S de Steiner[9] se ha usado durante más de 25 años como una referencia rápida de la posición anteroposterior de los labios en relación con la nariz y el mentón.

El ángulo V es similar al ángulo de contorno facial (FCA) (GlSn-SnPg')[10,11] pero brinda una mejor indicación de la convexidad del perfil facial, porque se concentra sobre la mitad inferior y toma en cuenta el tamaño de la nariz. No permite que este último afecte la evaluación de la posición del labio, como lo hace la línea E (línea que conecta la punta de la nariz con el mentón, PrPg'),[12-14] que sólo usa la mitad de la longitud nasal.

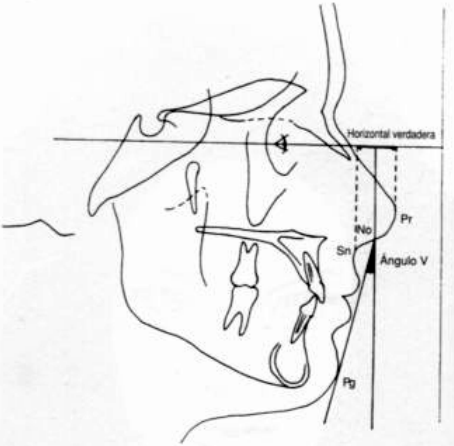

Figura B4-6. El ángulo V indica la convexidad del perfil. La longitud nasal es la distancia de Sn a Pr sobre la horizontal verdadera.

Evaluación de los labios (figs. B4-7 a B4-18)

El *ángulo nasolabial* convencional (LS-Sn-Cm) tiene una media ± DE de 100° ± 10°.[5,10,11,15] Varía mucho entre los diferentes grupos étnicos. Más importante aun la *proporción del ángulo nasolabial*, definida por una línea desde Sn paralela a la TH, formando los ángulos nasolabiales superior e inferior, debe ser de aproximadamente el 25% (del superior respecto del inferior).[3] Proporciones mayores al 25% indican un labio superior protrusivo o una nariz respingada.[3] Lo contrario puede marcar un labio superior retrusivo o una proyección de la punta de la nariz hacia abajo.

El *ángulo mentolabial* es similar al ángulo nasolabial para el labio inferior. Está definido por LI-ILS y una tangente desde ILS al mentón de tejidos blandos. La media ± DE es 130° ± 10°. Se prefiere un surco mentolabial profundo en hombres más que en las mujeres.[5]

El *ángulo de la prominencia labial* marca la magnitud de la protrusión labial. Está definido por las líneas Sn-LS y LI-ILS. La media ± DE es 125° ± 10°. Este ángulo es similar al ángulo Sn-Ls/IL-Pg',[5] pero considera el surco en lugar del mentón. La preferencia por un ángulo de prominencia labial más agudo en mujeres es estadísticamente significativa.[5] En otras palabras, las mujeres con áreas dentales anchas y labios más gruesos lucen mejor y son más agradables estéticamente en comparación con los hombres, según opinión de un panel independiente de jueces. Esto puede tener un papel importante en el plan de tratamiento y toma de decisiones de extracciones versus no extracciones en mujeres u hombres, porque la protrusión labial es más dependiente de la magnitud de la protrusión dentoalveolar.

Además desde la línea NoPg' mencionada anteriormente, la posición anteroposterior de los labios también puede ser evaluada a partir de su distancia desde una línea paralela a la vertical verdadera, a través de Sn (*perpendicular Sn*). La distancia de los labios superior e inferior, como también del mentón, desde esta línea debe ser de 2 mm ± 2 mm, 0 mm ± 2 mm, -3,5 mm ± 2 mm, respectivamente. Estas cifras son similares a las indicadas antes.[16-18] Una perpendicular a la TH a través del punto V (*perpendicular V*) debe pasar por el pogonión de los tejidos blandos.[19] Las distancias entre las dos perpendiculares a la TH desde los puntos V y Sn proveen los límites anterior y posterior del espectro de alineación armoniosa de los tejidos blandos del mentón.[19]

Los pacientes con labios finos tienden a un mayor cambio facial en relación con el movimiento dentario, mientras que en aquellos con labios gruesos es menor. El espesor de los tejidos blandos del labio superior, labio inferior y mentón debe guardar la proporción 1:1:1.[16] La proporción del labio superior respecto del labio inferior (SnSt StMe') debe ser del 50% o 1:1, si en lugar de usar el estomión (St) se usa LI. La altura dentaria anterior inferior (punta del in-

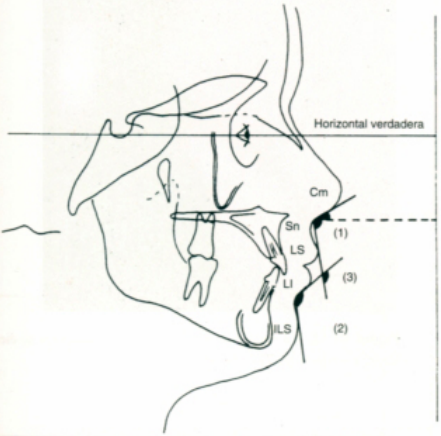

Figura B4-7. 1) Ángulo nasolabial. La proporción entre superior e inferior debe ser = 1:4. **2)** Ángulo mentolabial. **3)** Ángulo de prominencia labial.

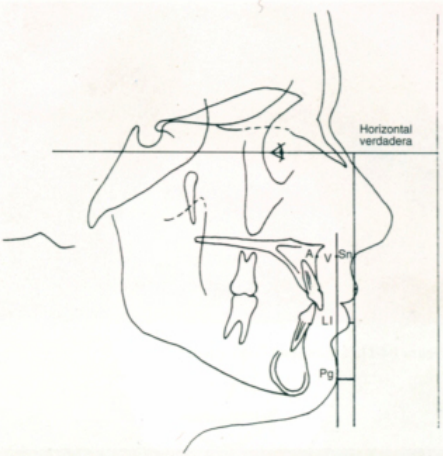

Figura B4-8. Las perpendiculares Sn y V.

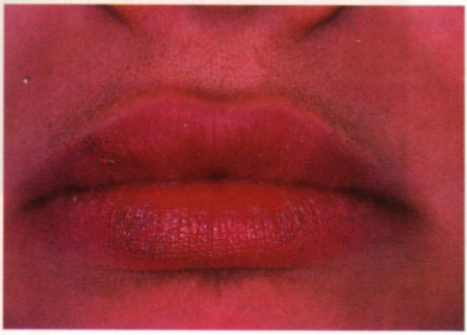

Figura B4-9. Espesor de labio normal (vista anterior).

Figura B4-10. Espesor de labio normal (vista lateral). La extracción de dientes debe evitarse para conservar el contorno labial.

cisivo inferior a Me) debe ser aproximadamente el doble de la longitud del labio superior (Sn-St), p. ej., una proporción 2:1.[16]

Al sonreír, los labios deben mostrar 0 a 2 mm de encía sobre los incisivos superiores.[16-18] En reposo, la magnitud de exposición de los incisivos superiores debe ser de 2 a 3 mm.[16-18] Estas son las observaciones más importantes desde la vista facial. El deseo de tener una sonrisa hermosa es la principal razón por la que los pacientes buscan tratamiento ortodóntico; debemos asegurarnos de establecer nuestros objetivos desde el comienzo mismo de la terapia.

Evaluación del cuello

Podemos definir la línea del cuello por Th y Me' (véase fig. B4-15). Cuando esta línea corta la línea V (perpendicular No), se forma el *ángulo del cuello*. La media ± DE debe ser 105° ± 5°.

Figura B4-11. Labios finos (vista anterior).

Figura B4-12. Labios finos (vista lateral). La extracción de dientes debe evitarse en estos pacientes.

Figura B4-13. Labios gruesos (vista anterior).

Figura B4-14. Labios gruesos (vista lateral). Las extracciones no inducirán cambios labiales significativos.

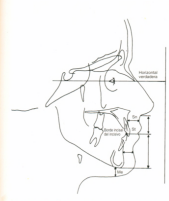

Figura B4-15. Proporción 1:1:1 de labio superior: labio inferior : espesor del mentón. Entre la altura dental anterior inferior y la longitud del labio superior existe una proporción 2:1.

Figura B4-16. Las proporciones labiales (SnLi : LIMe' = 1:1 y SnSt : StMe' = 1:2).

Figura B4-17. Al sonreír, los labios deben mostrar 0 a 2 mm de encía sobre los incisivos.

Figura B4-18. En reposo la exposición dentaria debe ser de 2 a 3 mm.

La *longitud del cuello* (Th-Me') debe ser aproximadamente 40 mm ± 5 mm (fig. B4-19). Estas mediciones son importantes al planear los procedimientos ortognáticos mandibulares; p. ej., no es posible retroceder la mandíbula cuando hay una longitud de cuello corta.

Una evaluación minuciosa de los tejidos blandos permite al clínico entender mejor los problemas esqueléticos y dentarios de cada paciente (figs. B4-20 y B4-21).

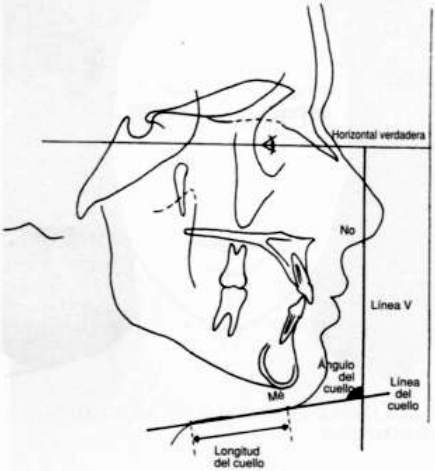

Figura B4-19. Longitud y ángulo del cuello. Éstas son mediciones muy importantes en casos de cirugía ortognática de la mandíbula.

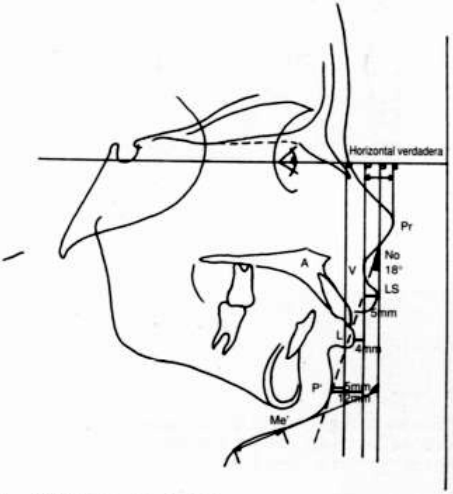

Figura B4-20. Este niño de 10 años presenta una severa maloclusión clase II, división 1. De la evaluación de los tejidos blandos resulta evidente que este individuo tiene significativas discrepancias en la dimensión anteroposterior. La convexidad aumentada (ángulo V = 18), la significativa exposición de dientes en reposo (6 mm), las distancias de los puntos de los tejidos blandos LS, LI, y P desde la perpendicular Sn, como también los 5 mm de relación posterior del mentón en relación con la perpendicular V (normal = 0 mm) y la corta longitud de cuello, concuerdan con la valoración global de este paciente como protrusivo dentoalveolar maxilar y retrognático mandibular.

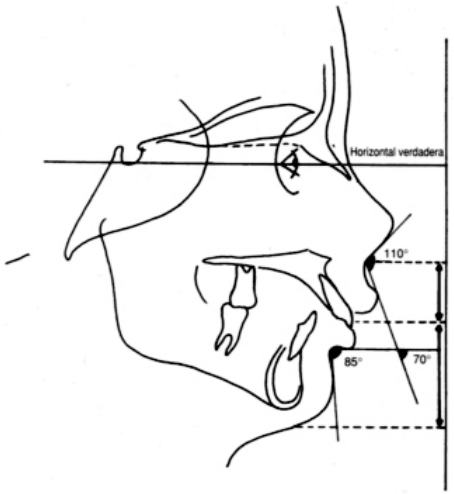

Figura B4-21. La proyección de los incisivos superiores da como resultado una alteración profunda de los tejidos blandos.

BIBLIOGRAFÍA

1. Tedesco LA, et aL: A dental-facial attractiveness scale. Am J Orthod 83:38-43, 1983.
2. Guyuron B. Precision rhinoplasty I: The role of life-size photographs and soft-tissue cephalometric analysis. Plast Reconstr Surg 81:489, 1988.
3. Stella JP, and Epker BN: Systematic aesthetic evaluation of the nose for cosmetic surgery. Oral Maxillofacial Surg Clin North Am 2:273, 1990.
4. Kerr WJS, and O'Donnell JM: Panel perception of facial attractiveness. Br J Orthod 17:299-304, 1990.
5. Lines PA, Lines RR, and Lines C: Profile metrics and facial esthetics. Am J Orthod 73:648, 1978.
6. Proffit WR: Contemporary Orthodontics. St. Louis, MO: C.V. Mosby Co., 1986.
7. Proffit WR, and White RP, Jr: Surgical-Orthodontic Treatment. St. Louis, MO: Mosby Year Book, 1991.
8. Viazis AD: A new measurement of profile esthetics. I Clin Orthod 25:15-20, 1991.
9. Steiner CC: Cephalometrics for you and me. Am J Orthod Dentofacial Orthop 39:729-755, 1953.
10. Burstone CJ: The integumental profile. Am J Orthod 44:1 -25, 1958.
11. Burstone CJ: Integumental contour and extension patterns. Angle Orthod 29:93-104, 1959.
12. Ricketts RM: Perspectives in clinical application of cephalometrics. Angle Orthod 51:115-150, 1981.
13. Ricketts RM: Planning treatment on the basis of the facial pattern and an estimate of its growth. Angle Orthod43:105-119, 1957.
14. Ricketts RM: The influence of orthodontic treatment on facial growth and development. Angle Orthod 30:103-133, 1960.
15. Burstone CJ: Lip posture and its significance to treatment planning. Am J Orthod 53:262-284, 1967.
16. Wolford LM: Surgical-orthodontic correction of dentofacial and craniofacial deformities. Syllabus, Baylor College of Dentistry, Dallas, TX, 1990.
17. Bell WH, and Jacobs ID: Tridimensional planning for surgical/orthodontic treatment of mandibular excess. Am J Orthod 80:263-288, 1981.
18. Epker BN, and Fish LC: Evaluation and treatment planned. In Dentofacial Deformities, edited by BN Epker and LC Fish. St. Louis: C.V. Mosby Co.; 1986, p. 18.
19. Bass NM: The aesthetic analysis of the face. Eur J Orthod 13:343-350, 1991.

5

Evaluación esquelética anteroposterior

La posición anteroposterior de los maxilares se evalúa sobre la base de mediciones que usan la horizontal verdadera (TH) como línea de referencia.[1] (fig. B5-1). Véase en el capítulo 3 de esta parte el glosario de la abreviaturas usadas.

Tamaño de la mandíbula (GoGn) en relación con la base craneana anterior (SNa)

La proporción de GoGn:SN = 1 indica un cuerpo mandibular bien equilibrado en relación con la base craneana anterior (fig. B5.2). Una diferencia de 0 a 5 mm (SNa > GoGn) puede esperarse en el período prepuberal y lo opuesto (SNa > GoGn) para el período pospuberal. El tamaño de la base craneana anterior, a menos que esté severamente deformada debido a una enfermedad o malformación genética, puede considerarse constante o de tamaño normal en todos los casos. Por lo tanto, el maxilar y la mandíbula tienen que tener una buena relación anteroposterior con la longitud de la base craneana anterior "normal".

La importancia de esta medida radica en que un perfil muy retrognático puede deberse a un cuerpo mandibular corto (que afecta al plano anteroposterior) y por lo tanto necesitar una intervención quirúrgica, según la deformidad y la edad del paciente.

Proporción maxilomandibular (PNS-ANS:ArGn)

De acuerdo con el atlas de crecimiento Michigan,[2] la longitud de la mandíbula, definida desde el articular (Ar) al gnatión (Gn), es casi exactamente el doble de la longitud maxilar, definida desde la espina nasal anterior y posterior (PNS-ANS), para todos los grupos etarios como también para mujeres y varones. La longitud real no es tan importante como la proporción maxilomandibular, PNS-ANS:ArGn (similar a la diferencia maxilomandibular[3]), que provee la relación de los dos maxilares entre sí (fig. B5-2). Una proporción 1:2 indica que las longitudes reales del maxilar y la mandíbula están bien equilibradas entre sí. Esta información, junto con la relación del cuerpo de la mandíbula con la base craneana, relaciona naturalmente a la base cranealna, el maxilar superior y la mandíbula.

Evaluación de la posición de los maxilares mediante mediciones angulares y lineales

Proffit y White[4] han propuesto el uso de una perpendicular, desde el nasión a la TH, para evaluar la relación maxilar y mandibular anteroposterior con mediciones lineales. Tres mediciones lineales sugeridas desde los puntos A, B y pogonión (Pg) a la perpendicular nasion a TH relacionan la posición de maxilar, mandíbula y mentón, respectivamente. El punto A debe estar 1 mm delante de la perpendicular Na, mientras que los puntos B y Pg deben estar 3 mm y 1 mm detrás de la línea, respectivamente (fig. B5-3).

Por la importancia de una evaluación precisa de la posición anteroposterior del maxilar y la mandíbula en su relación mutua y con la base craneana, las mediciones angulares también son calculadas entre TH y NaA, NaB y NaP. Éstas son 90° ± 3°, 87° y 89° ± 3°, respectivamente[5] (fig. B5-4).

	Medida	Paciente
SN:GoGn	1:1	
PNS ANS: ArGn	1:2	
A:NperpTH	+1 mm	
B:NperpTH	−3 mm	
P:NperpTH	−1 mm	
"Wits verdadera"(ab)	4 ± 2 mm	
Longitud del mentón (bp)	2 mm ± 2 mm	
NaA-Th	90° ± 3°	
NaB-TH	87° ± 3°	
NaP-TH	89° ± 3°	
ANB	3° ± 2°	
BNPg	−2 ± 2°	

Figura B5-1. Las 12 medidas cefalométricas usadas en la evaluación anteroposterior de los maxilares.

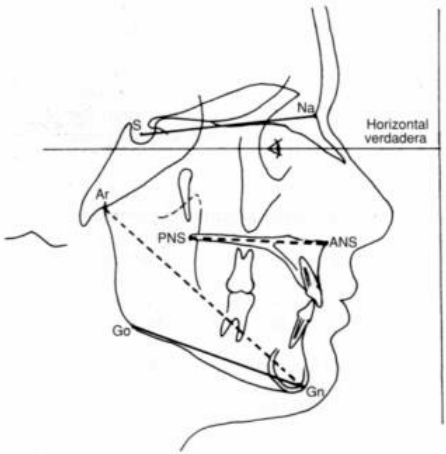

Figura B5-2. La diferencial mandibular de la base craneana (*línea llena*) y la proporción maxilomandibular (*línea punteada*) de los maxilares.

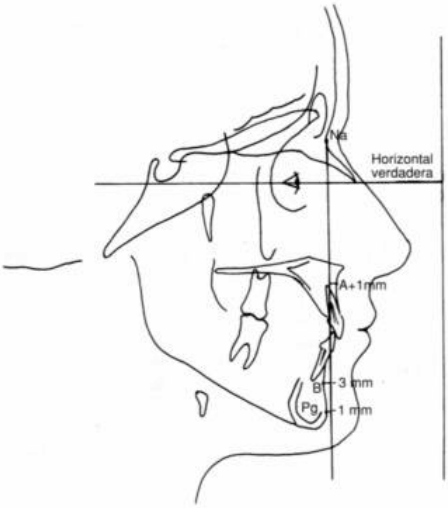

Figura B5-3. Nasión perpendicular a la horizontal verdadera. Nótese la relación de los puntos A, B y P con esta línea.

Evaluación de la posición anteroposterior relativa del maxilar y la mandíbula; la horizontal verdadera de Wits y el ángulo ANB

Si los puntos A y B se proyectan sobre la TH mediante líneas perpendiculares, se definen los puntos A y B, respectivamente.[1] La distancia AB se define como la *horizontal verdadera* de Wits (fig. B5-5) contra la original *Wits sobre el plano oclusal*. La TH de Wits provee una relación mejor y más clara de la posición anteroposterior de los maxilares relacionados entre sí que la Wits original, que a veces puede ser afectada por la inclinación del plano oclusal o por las inclinaciones de la horizontal de Frankfort[16-12] (fig. B5-6). La evaluación de Wits no concentra la atención sobre los cambios reales en el plano sagital entre la mandíbula y el maxilar.[6,7] Más bien, debido a los cambios en la angulación del plano oclusal, los cambios en la sagital verdadera es probable que queden encubiertos.[11,12] No se puede esperar correlación entre el ángulo ANB y Wits debido a que ambos involucran un punto o plano exclusivo, no necesariamente relacionados biológicamente. La media ± DE para esta medida es 4 ± 2 mm.

Además de la medición lineal TH de Wits, también se usa una medición angular, el ángulo ANB, para evaluar la posición anteroposterior de la mandíbula. El ángulo ANB es una medida muy utilizada y su uso está bien documentado en la literatura.[1-12] La media ± DE es 3° ± 2° (véase fig. B5-4).

Evaluación anteroposterior del mentón; longitud del mentón y el ángulo BNP

Una línea paralela a la TH se dibuja tangente a la mandíbula en el mentón (Me). Las proyecciones del punto B y Pg definen la *longitud del menton (BP)*. La media ± DE para esta medida es 2 ± 2 mm[1] (véase fig. B5-5). Una medida angular, el ángulo BNP, es -2° ± 2°.

Aplicando las mediciones antes mencionadas el clínico puede tener una apreciación de la posición de los maxilares en el plano anteroposterior (figs. B5-7 a B5-12) y entonces podrá hacer una evaluación del sustrato esquelético en el plano vertical.

Figura B5-4. Mediciones angulares que evalúan la posición anteroposterior de los maxilares desde los puntos A, B y P. Valores mayores a la media indican prognatismo, mientras que valores menores a esta media (en especial más de 1 desviación estándar) indican retrognatia.

Figura B5-5. Medidas "horizontal verdadera de Wits" y longitud del mentón.

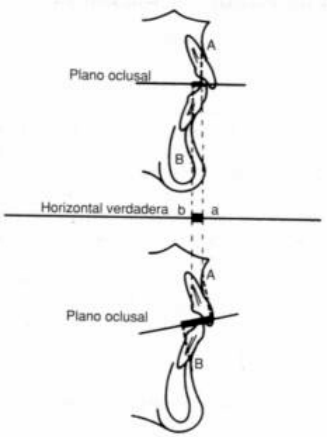

Figura B5-6. Los valores del Wits pueden ser afectados por la inclinación del plano oclusal.

	Medida	Paciente
SN:GoGn	1:1	diferencial 7 mm (SN > GoGn)
PNS ANS: ArGn	1:2	cuerpo 5 mm más corto
A:NperpTH	+1 mm	+11 mm
B:NperpTH	–3 mm	–5 mm
P:NperpTH	–1 mm	–4 mm
"Wits verdadera"(ab)	4 ± 2 mm	11 mm
Longitud del mentón (bp)	2 mm ± 2 mm	1 mm
NaA-Th	90° ± 3°	97°
NaB-TH	87° ± 3°	87°
NaP-TH	89° ± 3°	88°
ANB	3° ± 2°	10°
BNPg	–2 ± 2°	–1°

Figura B5-9. Un seguimiento de este mismo paciente después de 5 años muestra claramente que la horizontal verdadera de Wits siguió siendo la misma.

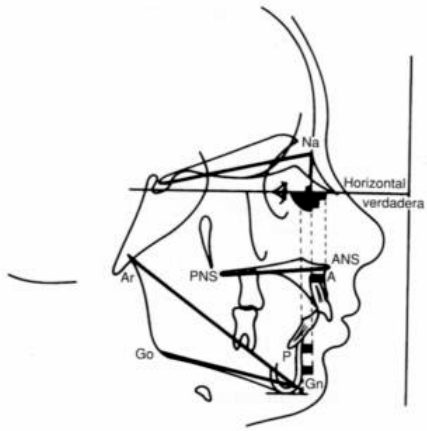

Figura B5-7. Paciente de 10 años quien, de acuerdo con las 12 medidas cefalométricas de la evaluación esquelética anteroposterior, presenta una mandíbula levemente pequeña. (La diferencial con la base del cráneo es de 7 mm y la proporción maxilomandibular mayor que 1:2, aproximadamente 1,1:2.) Hay una discrepancia significativa en la horizontal verdadera de Wits y la medida ANB, debida en parte al tamaño de la mandíbula pero sobre todo a la inclinación del sustrato maxilar. Estas observaciones concuerdan con la impresión clínica de un perfil retrognático.

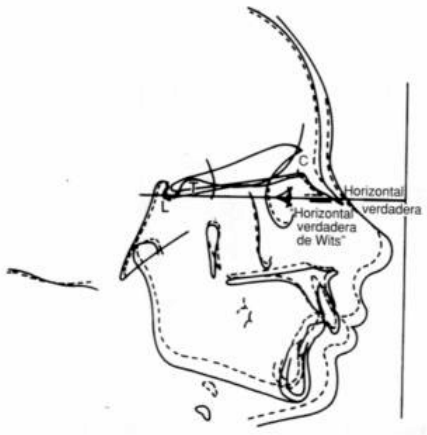

Figura B5-8. Las 12 mediciones cefalométricas del paciente de la Figura B5-7.

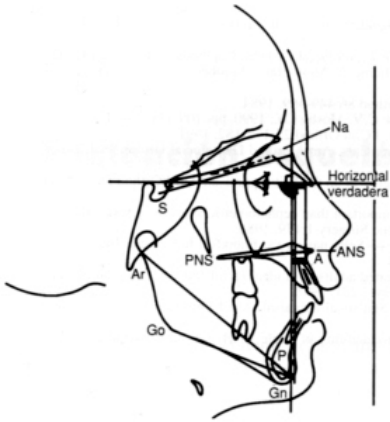

Figura B5-10. Este paciente de 11 años tiene la diferencial de la base craneana y la proporción maxilomandibular dentro de los límites normales. Las mediciones cefalométricas revelan una inclinación leve de ambas bases esqueléticas, maxilar y mandibular, en relación con la base craneana. La horizontal verdadera de Wits revela que los dos maxilares tienen una buena relación anteroposterior entre sí, a pesar de que el ángulo ANB está levemente aumentado

	Medida	Paciente
SN:GoGn	1:1	Diferencial es 4 mm (dentro de los límites normales)
PNS ANS: ArGn	1:2	Aproximadamente 1:2
A:NperpTH	+1 mm	+7 mm
B:NperpTH	–3 mm	+1 mm
P:NperpTH	–1 mm	+2 mm
"Wits verdadera"(ab)	4 ± 2 mm	6 mm
Longitud del mentón (bp)	2 mm ± 2 mm	1 mm
NaA-Th	90° ± 3°	97°
NaB-TH	87° ± 3°	90°
NaP-TH	89° ± 3°	91°
ANB	3° ± 2°	7°
BNPg	–2 ± 2°	-1°

Figura B5-11. Las 12 mediciones cefalométricas del paciente de la Figura B5-10.

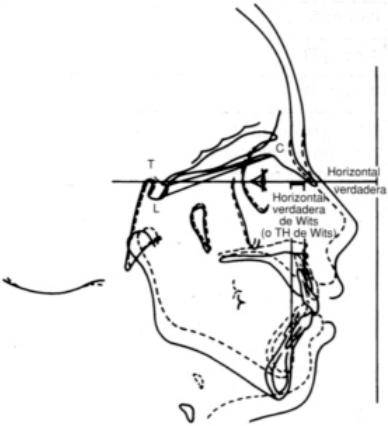

Figura B5-12 Cinco años después, a los 16 años, son evidentes las mismas relaciones esqueléticas.

BIBLIOGRAFÍA

1. Viazis AD: Anteroposterior assessment of the maxilla and the mandible based on the true horizontal. J Clin Orthod 26:673-680, 1992.
2. Riolo ML, Moyers RE, McNamara JA, and Hunter WS: An Atlas of Craniofacial Growth: Cephalometric Standards. Ann Arbor, MI: University School Growth Study, the University of Michigan. Monograph Number 2, Craniofacial Growth Series, Center for Human Growth and Development, 1972.
3. McNamara LA, Jr.: A method of cephalometric evaluation. Am J Orthod 86:449-469, 1984.
4. Proffit WR, and White R: Surgical Orthodontic Treatment. St. Louis: C.V. Mosby Co.; 1990, pp. 109-111, 117-124.
5. Viazis AD: A cephalometric analysis based on natural head position. J Clin Orthod 25:172-182, 1991.
6. Oktay H: A comparison of ANB, WITS, AF-BF, and APDI measurements. Am J Orthod Dentofacial Orthop 99:122-128, 1991.
7. Sherman SL, Woods M, and Nanda RS: The longitudinal effects of growth on the Wits appraisal. Am J Orthod Dentofacial Orthop 93:429-436,1988.
8. Wallen T, and Bloomquist D: The clinical examination: Is it more important than cephalometric analysis in surgical orthodontics? International Journal of Adult Orthodontics and Orthognathic Surgery 1:179, 1986.
9. Ellis E, III, and McNamara JA, Jr.: Cephalometric reference planes—Sella nasion vs. Frankfort horizontal. International Journal of Adult Orthodontics and Orthognathic Surgery 3:31, 1988.
10. McNamara JA, Jr., and Ellis E, III: Cephalometric analysis of untreated adults with ideal facial and occlusal relationships. International Journal of Adult Orthodontics and Orthognathic Surgery 3:221, 1988.
11. Jarvinen S: The relation of the Wits appraisal to the ANB angle: Statistical appraisal. Am J Orthod Dentofacial Orthop 94:432-435, 1988.
12. Rushton R, Cohen AM, and Linney AD: The relationship and reproducibility of angle ANB and the Wits appraisal. Br J Orthod 18:225 -231, 1991 .

6

Evaluación esquelética vertical

La influencia de la rotación del crecimiento mandibular en el desarrollo de mordidas abiertas o profundas, antes, durante la intervención ortodóntica o después de ella, ha sido centro de amplia investigación en los últimos 40 años.[1-17] Una cantidad de modalidades diagnósticas han sido introducidas para proveer al clínico de la capacidad de "predecir" los patrones de rotación anormal que pueden aparecer como parte del crecimiento y desarrollo del esqueleto facial del paciente, en especial de la mandíbula.[4-6,8-10,14-17] Se ha mostrado que no hay una medida o medición que pueda ser usada con éxito para predecir la rotación del crecimiento, aun por los clínicos experimentados.[10] A la inversa, el ortodoncista puede usar algunos de los parámetros cefalométricos para evaluar al paciente. Las siguientes 10 medidas cefalométricas pueden ayudar al clínico a apreciar el crecimiento vertical del paciente.[18] Algunas de ellas indican una tendencia de rotación del patrón de crecimiento que puede aumentar la capacidad relativa de predicción del clínico cuando evalúa las características únicas de cada caso individual (figs. B6-1 y B6-2). Véase el capítulo 3 de esta parte para el glosario de las abreviaturas usadas aquí.

Ancho de la sínfisis paralela a la horizontal verdadera desde el pogonión (P TH)

Cuanto más grande es el resultado de esta medida, mayor es la rotación del crecimiento hacia adelante (tendencia a sobremordida profunda en la mayoría de los casos) que puede producirse (véase Parte C, capítulo 1, *Consideraciones del crecimiento).* Una sínfisis estrecha corresponde a una rotación del crecimiento hacia atrás (tendencia a la mordida abierta).[14-16] La media ± DE es 16,5 mm ± 3 mm.

Ángulo de la sínfisis (BP-MeTH)

Está definido por la línea que conecta el punto B y el pogonión (P) cuando cruza una línea paralela a la horizontal verdadera (TH) en el mentón (Me). La media ± DE es 75° ± 5°. Si la sínfisis está inclinada hacia atrás, esto es, si el ángulo de la sínfisis es agudo, ello indica un patrón de crecimiento rotacional hacia adelante.[9,14-16] Si está inclinado hacia adelante (el ángulo es obtuso), habrá una rotación posterior.[9,14-16]

Ángulo del plano mandibular (GoMe-TH)

Este ángulo es una de las medidas cefalométricas más usadas, y a veces puede encubrir la verdadera tendencia de crecimiento de la mandíbula, debido a los extensos cambios de remodelación que ocurren en el ángulo de la mandíbula y en la sínfisis. Los valores altos indican un crecimiento rotacional posterior y los bajos, un patrón de crecimiento horizontal. La media ± DE es 27° ± 5°. El ángulo va a disminuir aproximadamente 2° ± 2° desde la niñez hasta la adultez.

Medida	Media ± DE/ proporciones	Paciente
1. Ancho de la sínfisis (PgTH)	16,5 mm ± 3 mm	
2. Ángulo de la sínfisis (BPg-MeTH)	75° ± 5°	
3. Ángulo del plano mandibular (GoMe-TH)	27° ± 5°	
4. Suma de los ángulos posteriores (SNa - SAr - ArGo - GoMe)	396° ± 4°	
5. Ángulo goniano (ArGo-GoMe)	130° ± 7 °	
6. Proporción del ángulo goniano (ArGoNa:NaGoMe)	75 %	
7. Proporción de la base craneana posterior a la rama (SAr:ArGo)	75 %	
8. Proporción de la altura facial posterior/anterior (SGo:NaMe)	65 %	
9. Proporción de la altura maxilar posterior/anterior (EPNS:NaANS)	90 %	
10. Proporción de la altura facial inferior altura facial total (ANSMe:NaMe)	60 %	

Figura B6-1. Las 10 medidas cefalométricas usadas para evaluar la relación vertical de los maxilares.

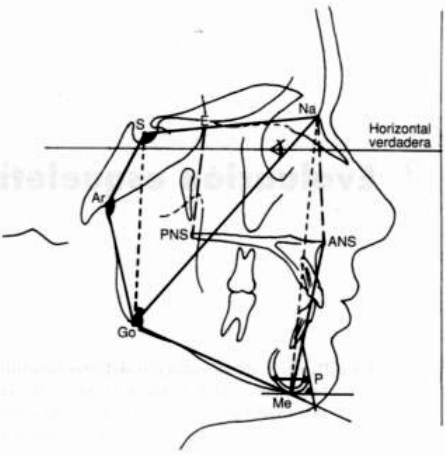

Figura B6-2. Las 10 medidas de la evaluación vertical dibujadas en un único trazado.

Suma de los ángulos posteriores

El valor medio de la suma del ángulo de flexión craneana SNa-SAr (ángulo de la silla), ángulo articular (SAr-ArGo), y el ángulo goniano (ArGo-GoMe) es 396° ± 4°.[3,17] Los valores altos indican un patrón de crecimiento vertical (en el sentido de las agujas del reloj, abierto o rotación posterior), mientras que los valores bajos muestran un patrón de crecimiento horizontal (en sentido antihorario, cerrado, o rotación de crecimiento anterior). La media ± DE de cada ángulo es: SNa-SAr, 123° ± 5°; SAr-ArGo, 143° ± 6°; ArGo-GoMe; 130° ± 7°. El ángulo de la silla y el ángulo articular aumentan aproximadamente 1 grado cada uno desde los 12 a los 20 años, pero la suma permanece igual porque el ángulo goniano disminuirá 2° durante este período.[3,17]

Ángulo goniano (ArGoMe)

Como describieron Björk[17] así como Jarabak y Fizzell,[3] con una media de 130° ± 7°, un ángulo goniano aumentado indica rotación de crecimiento posterior, y uno disminuido indica rotación de crecimiento hacia adelante.

Proporción del ángulo goniano

Una línea desde gonión a nasión divide el ángulo goniano en superior (ArGoNa) e inferior

(NaGoMe). Si la proporción del ángulo superior respecto del inferior es mayor del 75 % (ángulo superior alto), tenemos una rotación de crecimiento horizontal aumentada.[3] Lo opuesto (ángulo inferior alto) indica una patrón de crecimiento vertical.

Proporción base craneana posterior/altura de la rama (SAr:ArGo)

La longitud de la base craneana posterior necesita medirse y compararse con la media correspondiente al sexo y al grupo etario del individuo. Suponiendo que la longitud de Ar esté dentro de los límites normales, una proporción mayor de 75% puede indicar una altura de rama corta, que así contribuye a una rotación en sentido horario del patrón esquelético. Una base craneana posterior corta es también indicativa de una rotación de crecimiento hacia atrás.

Proporción altura facial posterior/anterior (SGo:NaMe)

Valores mayores que el 65% favorecen un patrón de crecimiento hacia adelante, mientras que una proporción menor que el 65% indica una rotación de crecimiento hacia atrás.

Proporción altura maxilar posterior/anterior (EPNS:NaANS)

Valores mayores que el 90% indican una rotación hacia arriba del maxilar anterior y un movimiento hacia abajo de su componente posterior, lo que contribuye a la aparición de una mordida abierta. Valores menores que el 90% pueden indicar un patrón de rotación que contribuya a una sobremordida profunda.

Proporción altura facial inferior altura facial total anterior (ANSMe:NaMe)

Los valores mayores que el 60% o una altura facial inferior larga son indicadores de una rotación de crecimiento posterior. Los valores bajos sugieren una rotación de crecimiento hacia adelante.

La distinción entre tendencias a la mordida abierta y a la sobremordida profunda, en especial en los casos límite, es muy importante no sólo para el diagnóstico inicial, sino también para planear la mecánica del tratamiento de elección. Un surco antegoniano mandibular profundo es indicativo de potencial de crecimiento mandibular disminuido y patrón de crecimiento mandibular dirigido verticalmente.[19] Los casos de ángulos altos por lo general pueden ser más susceptibles de la extrusión mecánica de los dientes posteriores durante el tratamiento ortodóntico, principalmente porque el ángulo del plano mandibular alto está asociado con menor fuerza muscular.

La evaluación vertical de los maxilares ayuda al clínico a reconocer los patrones con tendencia a la mordida abierta, que puede ser perjudicial para un caso tratado con éxito (figs. B6-3 a B6-8).

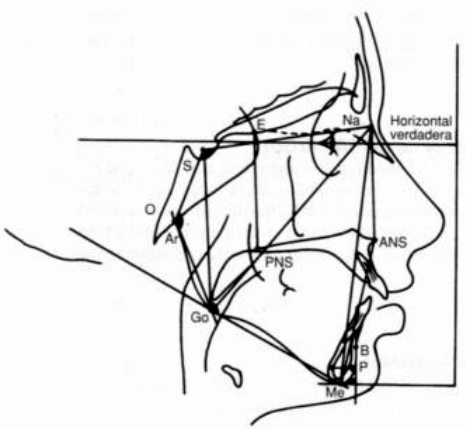

Figura B6-3. Un niño de 12 años que presentaba clínicamente una relación de 1 mm de mordida abierta. Es evidente que el éxito del tratamiento para este caso dependerá mucho de la tendencia a la mordida abierta que puede experimentar, en especial durante su salto o pico de crecimiento puberal.

Figura B6-4. El mismo paciente de la figura B6-3. Seis de las 10 medidas (*) están por encima de 1 desviación estándar de la media, lo que indica un patrón de crecimiento vertical, p. ej., una fuerte tendencia a la mordida abierta. No todas las mediciones muestran esta tendencia. El clínico debe usar su juicio y experiencia clínica para equilibrar la información presentada por el caso individual.

Medida	Media ± SD / proporciones	Paciente
1. Ancho de la sínfisis (PgTH)	16,5 mm ± 3 mm	7 mm*
2. Ángulo de la sínfisis (BPg-MeTH)	75° ± 5°	90*
3. Ángulo del plano mandibular (GoMe-TH)	27° ± 5°	29°
4. Suma de los ángulos posteriores (SNa - SAr - ArGo - GoMe)	396° ± 4°	399
5. Ángulo goniano (ArGo-GoMe)	130° ± 7 °	141*
6. Proporción del ángulo goniano (ArGoNa:NaGoMe)	75%	80%
7. Proporción de la base craneal posterior a la rama (SAr:ArGo)	75%	81%*
8. Proporción de la altura facial posterior/anterior (SGo:NaMe)	65%	62%*
9. Proporción de la altura maxilar posterior/anterior (EPNS:NaANS)	90%	100%*
10. Proporción de la altura facial inferior/altura facial total (ANSMe:NaMe)	60%	56%

Figura B6-5. Tres años después, el paciente de la figura B6-3 tuvo un crecimiento vertical significativo, que aumentó en 4 mm la mordida abierta. El tratamiento de elección fue quirúrgico.

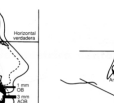

Figura B6-6. Este niño de 10 años presenta una relación de 1 mm de mordida abierta.

Media	Media ± SD / Proporciones	Paciente
1. Ancho de la sínfisis (PgTH)	16,5 mm ± 3 mm	15 mm
2. Ángulo de la sínfisis (BPg-MeTH)	75° ± 5°	85°*
3. Ángulo del plano mandibular (GoMe-TH)	27° ± 5°	21,5°**
4. Suma de los ángulos posteriores (SNa - SAr - ArGo - GoMe)	396° ± 4°	396°
5. Ángulo goniano (ArGo-GoMe)	130° ± 7°	132
6. Proporción del ángulo goniano (ArGoNa:NaGoMe)	75%	76%
7. Proporción de la base craneana posterior a la rama (SAr:ArGo)	75%	87,5%*
8. Proporción de la altura facial posterior/anterior (SGo:NaMe)	65%	60%*
9. Proporción de la altura maxilar posterior/anterior (EPNS:NaANS)	90%	91%
10. Proporción de la altura facial inferior a la altura facial total (ANSMe:NaMe)	60%	55%**

Figura B6-7. El mismo paciente de la figura B6-6. La evaluación cefalométrica muestra que 3 (*) de las mediciones indican un crecimiento posterior (tendencia a mordida abierta), mientras que 2 (**) indican un crecimiento hacia adelante (tendencia a la sobremordida profunda). El resto de las mediciones son correctas o cercanas a los valores normales. Se decidió que este paciente continuara creciendo del mismo modo (no se agravaría la mordida abierta) y la mecanoterapia ortodóntica debe tratar de limitar cualquier efecto colateral extrusivo dentro de lo posible.

Figura B6-8. Cinco años después, el paciente tiene una relación similar, con overbite de 0 mm. El juicio clínico y la evaluación realista de las cifras de la evaluación cefalométrica permitieron una comprensión cabal de las tendencias de crecimiento del paciente en el plano vertical.

BIBLIOGRAFÍA

1. Schudy FF: The rotation of the mandible resulting from growth: Its implications in orthodontic treatment. Angle Orthod 35:36-50, 1965.
2. Odegaard J: Growth of the mandible studied with the aid of metal implant. Am J Orthod 57:145- 157, 1970.
3. Jarabak JR, and Fizzell JA: Technique and Treatment with Light Wire Edgewise Appliances, 2nd ed. St. Louis: C.V. Mosby Co., 1972.
4. Lavergne J, and Gasson N: A metal implant study of mandibular rotation. Angle Orthod 46:144-150, 1976.
5. Isaacson R, Zapfel R, Worms T, and Erdman A: Effects of rotational jaw growth on the occlusion and profile. Am J Orthod 72:276-286, 1977.
6. Isaacson R, Zapfel R, Worms F, Bevis R, and Speidel T: Some effects of mandibular growth on the dental occlusion and profile. Angle Orthod 47:97- 106, 1977.
7. Lavergne J, and Gasson N: Analysis and classification of the rotational growth pattern without implants. Br J Orthod 9: 51-56, 1982.
8. Lavergne J: Morphogenetic classification of malocclusion as a basis for growth prediction and treatment planning. Br J Orthod 9:132-145, 1982.
9. Skieller V, Bjork A, and Linde-Hansen T: Prediction of mandibular growth rotation evaluated from a longitudinal implant sample. Am J Orthod 86:359-370, 1984.
10. Baumrind S, Korn EL, and West EE: Prediction of mandibular rotation: An empirical test of clinician performance. Am J Orthod 86:371-385, 1984.
11. Björk A: The face in profile: An anthropological x-ray investigation on Swedish children and conscripts. Svensk Tandlakare Tidskrift 40 (Suppl) (5B), 1947.
12. Ricketts RM: Planning treatment on the basis of the facial pattern and an estimate of its growth. Angle Orthod 27:14-37, 1957.
13. Ricketts RM: The influence of orthodontic treatment on facial growth and development. Angle Orthod 30:103-133, 1960.
14. Björk A: Variations in the growth patterns of the human mandible: Longitudinal radiographic study by the implant method. J Dent 42:400-411, 1963.
15. Björk A: Prediction of mandibular growth rotation. Am J Orthod 55:585 - 599, 1969.
16. Björk A, and Skieller V: Facial development and tooth eruption: An implant study at the age of puberty. Am J Orthod 62:339-383, 1972.
17. Björk A: The face in profile: An anthropological x-ray investigation on Swedish children and conscripts. Svensk Tandlakare Tidskrift 40 (Suppl), 1947.
18. Viazis AD: Assessment of open and deep bite tendencies using the true horizontal. J Clin Orthod 26:338-343, 1992.
19. Singer CP, Mamandras AH, and Hunter WS: The depth of the mandibular antegonial notch as an indicator of mandibular growth potential. Am J Orthod Dentofacial Orthop 91:117- 124, 1987.